Aus dem pathologisch-anatomischen Institut der Universität Basel.
(Vorsteher: Prof. E. Hedinger.)

Zur Lehre

der von

Sehnenscheiden und Aponeurosen

ausgehenden

Riesenzellensarkome.

(«Tumeurs myéloides» und «Myelome» der Autoren.)

Inaugural-Dissertation

zur

Erlangung der Doktorwürde

der

hohen medizinischen Fakultät der Universität Basel

vorgelegt von

Paul Spiess

aus Basel, Assistenten am Institut.

Mit 4 Abbildungen im Text.

Wiesbaden.

Verlag von J. F. Bergmann.

1912.

Aus dem pathologisch-anatomischen Institut der Universität Basel.
(Vorsteher: Prof. E. Hedinger.)

Zur Lehre

der von

Sehnenscheiden und Aponeurosen

ausgehenden

Riesenzellensarkome.

(«Tumeurs myéloides» und «Myelome» der Autoren.)

Inaugural-Dissertation

zur

Erlangung der Doktorwürde

der

hohen medizinischen Fakultät der Universität Basel

vorgelegt von

Paul Spiess

aus Basel, Assistenten am Institut.

ACAD.
LUGD.BAT.
BIBL.

Mit 4 Abbildungen im Text.

Wiesbaden.

Verlag von J. F. Bergmann.

1912.

Gedruckt mit Genehmigung der medizinischen Fakultät der Universität Basel.

Referent: Prof. E. Hedinger.

Sonderabdruck aus der Frankfurter Zeitschrift für Pathologie, Bd. 12, 1912/13.

Druck von Carl Ritter, G. m. b. H., Wiesbaden.

Dem hiesigen pathologisch-anatomischen Institut wurden im Laufe der letzten Jahre unter vieren Malen eigentümliche Tumoren, die von Sehnenscheiden ausgingen, zur mikroskopischen Untersuchung eingesandt. Ich möchte in der vorliegenden Arbeit die Kasuistik einer allem Anschein nach wohl umschriebenen Tumorgattung bereichern und gleichzeitig versuchen, die etwas weit auseinander gehenden Ansichten über das Wesen dieser Neubildungen abzuklären.

Es handelt sich um gutartige Tumoren, deren Ausgangspunkt die Sehnenscheiden der Finger und Hand, sowie des Fusses und gelegentlich auch die Aponeurose der Palma manus bilden und die schon seit bald einem halben Jahrhundert in der französischen Literatur ziemlich gut bekannt, in der deutschen dagegen nur selten Gegenstand genauerer Untersuchungen geworden sind.

Ich lasse vorerst die Auszüge der bis jetzt beobachteten Fälle folgen[1]):

Czerny[2]) beschreibt folgenden Fall:

Anna Z., ein 20-jähriges kräftiges Mädchen, das sonst nie krank war, bemerkte zuerst vor 3 Jahren eine erbsengrosse schmerzlose Geschwulst an der Volarfläche der II. Phalanx des rechten Ringfingers, die allmählich wuchs und bis jetzt etwa die Grösse einer Walnuss erreichte. Weder Erblichkeit noch eine andere Veranlassung sind bekannt. Die Geschwulst ist derb elastisch, nicht

---

1) Die Literaturangaben sind in der Beziehung nicht ganz vollständig, als ich nur die Fälle bringe, deren Original mir zugänglich war. So fehlen namentlich einige italienische Arbeiten, die man bei A. Rosenthal, J.-D., München 1909, finden kann.

2) Arch. f. klin. Chir., Bd. 10, 1869, p. 904.

empfindlich, wohl in die Quere, nicht aber in der Längsrichtung des Fingers verschieblich; dieser selbst in seiner Funktion vollständig normal. Die Haut ist über der Geschwulst frei verschieblich. Der Tumor wurde samt einem Stück der Sehnenscheide, von der er ausging, entfernt, sodass die Sehne daselbst vollkommen freilag. Heilung durch Granulationen.

Mikroskopisch bestand die Neubildung zur Hauptsache aus fibrösem Gewebe mit derber Zwischensubstanz, in der sich zum Teil rapide Zellwucherung etabliert hatte. Die Bindegewebszellen werden grösser und teilen sich, wobei ihr Protoplasma ein fein granuliertes Aussehen bekommt. Die Zellen nehmen dann noch mehr an Grösse zu und werden zu «Myeloplaxen», indem sie 2—3 und endlich viele Kerne enthalten. Gelbbraunes Pigment in Körnerform erhöhte noch die Ähnlichkeit mit der Epulis.

Einen weiteren Fall veröffentlicht Gross[1]):

Die 17-jährige Marie G. trug seit ca. 2 Jahren an der Vola der linken Hand eine Geschwulst, die langsam wuchs. Ein Teil derselben lag subkutan in der Gegend des Metakarpophalangealgelenkes des Zeigefingers, ein anderer Teil mehr gegen die Mitte der Hohlhand zu. Beide Lappen weder mit den Knochen noch mit der Haut verwachsen, schmerzlos, von derber elastischer Konsistenz, ohne Fluktuation oder Krepitation. Die Bewegungen des Zeigefingers völlig frei.

Der Tumor wurde durch Operation entfernt. Er liess sich, abgesehen von einer festen Verwachsung mit der Sehnenscheide an seinem proximalen Ende im Zentrum der Vola, leicht ausschälen. In der Tiefe der Wunde erschien die Beugesehne nur noch von einer dünnen Membran bedeckt. Einige Tage nach der Operation entstanden in der Wunde kleine Granulationen, die als Rezidive gedeutet und mit Causticis erfolgreich behandelt wurden. Völlige Heilung. Nach $1^1/_2$ Jahren lineäre Narbe ohne Rezidiv.

Makroskopisch zeigt der Tumor deutlich lappigen Bau und höckrige Oberfläche.

Mikroskopisch: Bindegewebsbündel, die Nester von Rundzellen abschnüren. Darunter einige grosse Zellen mit 1—5—6 Kernen, «Myeloplaxen». Ähnlicher Aufbau wie der gewisser Epuliden. Ziemlich zahlreiche dünnwandige, zum Teil sehr weite Gefässe, die an Angiome erinnern; ihre Wandungen oft homogen mit nur vereinzelten Zellen. Der grosse Zellreichtum im ganzen berechtigt zur Annahme der Diagnose eines Sarkoms mit wohl ausgebildeten Gefässen.

Der folgende Fall wurde von Paquet[2]) beobachtet:

Die 28-jährige Patientin F. hatte seit 12 Jahren in der linken Hohlhand einen Tumor, der ohne bekannte Ursache entstanden war und 10 Jahre lang die Grösse einer Erbse hatte. Seit 2 Jahren langsames Wachstum bis zum Umfang einer grossen Nuss. Sitz subkutan, Haut etwas gedehnt, aber darüber frei verschieblich. Der Tumor war rundlich, höckerig, derb elastisch, ohne Fluktuation. Auf Druck keine eigentlichen Schmerzen, sondern nur in die Finger ausstrahlende Parästhesien. Die Sehnen glitten bei Bewegungen der Finger völlig frei.

Bei der Operation liess sich der Tumor leicht ausschälen bis auf eine derbe Verwachsung mit der Palmaraponeurose. Heilung.

---

[1]) Bull. et Mém. de la Soc. de Chir., Bd. 4, 1878, p. 284.

[2]) Bull. et Mém. de la Soc. de Chir., Bd. 4, 1878, p. 705.

Makroskopisch lässt sich eine deutliche Bindegewebskapsel erkennen; auf Schnitt marmoriertes Aussehen.

Mikroskopisch: In der Peripherie der Lappen Rundzellen; überall jedoch auch Züge von Spindelzellen. Neben den Partien mit Rundzellen auch einige mehrkernige Zellen, «Myeloplaxen». Die reichlichen Gefässe besitzen dünne Wandungen und sind besonders an der Peripherie der Lappen stark erweitert.

Ein weiterer Fall wurde von Reverdin[1]) beschrieben:

Die 83-jährige Patientin C., früher nie ernstlich krank, hatte seit mindestens 10 Jahren an der Innenfläche der Grundphalanx des rechten Daumens einen Tumor, der anfangs nur langsam, seit 3 Jahren etwas rascher gewachsen war. Seit ca. $^1/_2$ Jahre wurde derselbe etwas schmerzhaft und seit 2 Monaten bestehen konstant in den Arm ausstrahlende, ziemlich starke Schmerzen. Bei der Untersuchung war der Tumor eigross, gelappt und schloss die Grundphalanx des Daumens beinahe ringsum ein. Die Konsistenz des inneren Lappens hart, die des palmaren elastisch und des dorsalen weich, pseudofluktuierend. Die bedeckende Haut dünn, nicht adhärent. Tumor gegen die Unterlage nicht verschieblich, Bewegungen des Fingers frei. Druck, besonders auf den inneren Lappen, sehr schmerzhaft.

Operation: Amputation des Daumens und Resektion des I. Metakarpusköpfchens. Heilung ohne Fieber und ohne Eiterung.

Makroskopisch: Auf Schnitt wie ein Fibrom: weisse Bindegewebssepten umschliessen rötliche und gelbe Partien. Im Zentrum des grössten dorsalen Lappens eine 4—5 mm Durchmesser haltende weissliche, fast in toto ausschälbare Masse. Die stark verdünnte Haut ist überall abziehbar. Strecksehne frei. Scheide der Beugesehne jedoch unzertrennlich mit dem Tumor verwachsen, so zwar, dass die Beugesehne selbst ganz frei durch die innen unveränderte Scheide verläuft. Knochen mit starker Druckusur, Periost nirgends vom Tumor befallen.

Mikroskopisch (A. Mayor): Alveoläres Sarkom mit Rund- und Spindelzellen und in der Nachbarschaft der Sehnenscheide mit spärlichen kleinen Nestern von «Myeloplaxen», Riesenzellen mit mehreren Kernen. Fast alle Zellen enthalten Fettropfen, besonders dort, wo die Interzellularsubstanz breit ist. Daneben Fettsäurenadeln. An seltenen Stellen färben sich die Zellen schlechter und werden dann zu unförmlichen Detritusmassen. Zahlreicher sind Stellen, wo die Degeneration infolge Blutung entstand. Daselbst intrazellulär gelegenes braungelbes granuliertes Pigment. Die Arterien besitzen teils alle drei Schichten, teils sind sie dünnwandig mit transparenter muköser Adventitia. Hier und da ist die Adventitia von Sarkomzellen infiltriert; aber auch unter dem Endothel finden sich Tumorzellen, die dasselbe abheben. Die Venen verhalten sich ähnlich und besitzen ein hohes Endothel. Hier und da auch Kapillaren mit sarkomatöser Wandung. Der Tumor steht in enger Beziehung zur Sehnenscheide, während die Haut nur wenig alteriert ist. Es handelt sich also um ein Rund- bis Spindelzellsarkom («die wenigen Riesenzellen verdienen kaum, dass der Tumor nach ihnen benannt würde»), das von einer Sehnenscheide seinen Ursprung nahm.

Einen weiteren Fall erwähnt Mayer[2]):

Jakob Schw., ein 29-jähriger Landwirt, bekam vor 2 Jahren an der Volarseite der Grundphalanx des rechten Mittelfingers eine erbsengrosse Ge-

[1]) Revue méd. de la Suisse Romande, Bd. 5, 1885, p. 671.

[2]) Mayer. J.-D. Würzburg 1886 „Über maligne Geschwülste der Sehnenscheiden".

schwulst, die anfangs schmerzte, aber die Funktion nicht störte. Bei der Untersuchung war der Tumor walnussgross, fest, etwas verschieblich, von normaler Haut bedeckt. Die Beweglichkeit des Fingers nur mechanisch, durch die Grösse des Tumors etwas behindert.

Exstirpation des Tumors samt der anhaftenden Sehnenscheide, sodass die Sehne selbst im Bereich der Grundphalanx freilag. Heilung zuerst gut; später Nekrose der Sehne und Eiterung, sodass der Finger exartikuliert wurde. Kein Rezidiv.

Mikroskopisch: Riesenzellensarkom mit Pigmentierung, ausgehend von der Sehnenscheide.

Die folgende Beobachtung wurde von Ferré[1]) publiziert:

Ein 23-jähriger Soldat trug in der rechten Handfläche einen im Laufe einiger Jahre bis zur Grösse einer Nuss angewachsenen Tumor, der, wie sich bei der Operation herausstellte, in Zusammenhang stand mit der Palmaraponeurose, ohne mit den Sehnenscheiden oder den Knochen in Beziehung zu treten. An der Haut war er jedoch etwas adhärent. Patient war frei von luetischen oder tuberkulösen Affektionen; seine Mutter soll gehustet haben und starb jung.

Makroskopisch: Gelappte harte Geschwulst, deren Schnittfläche leicht marmoriert, ohne abstreifbaren Saft.

Mikroskopisch: Bindegewebe mit unregelmässigen Zellinseln, in denen grosse runde bis polyedrische Zellen mit grossem Kern liegen. Zwischen den Fibrillen zahlreiche, teils beträchtlich grosse Riesenzellen von runder oder ungleichmässiger Form, mit breitem, stark lichtbrechendem, feinst granuliertem Protoplasma und sehr zahlreichen Kernen, die ungeordnet im ganzen Zelleib zerstreut liegen. In diesen Riesenzellen nirgends Kernteilungsfiguren. Gefässe nur in den breiteren Bindegewebssepten. Diagnose: Fibrom mit sarkomatöser Umwandlung.

Die nun folgenden drei Fälle wurden von Heurtaux[2]) beobachtet und zuerst unter dem Namen von «Myelomen» der Sehnenscheiden eingehend beschrieben.

I. August R., ein 32-jähriger kräftiger Mann ohne Tuberkulose oder Syphilis in der Anamnese, bemerkte seit 10 Jahren an der antero-externen Seite der II. Phalanx des rechten Zeigefingers eine Geschwulst von etwa Mandelgrösse, die den Finger halb umwächst. Sie ist scharf begrenzt, die bedeckende Haut darüber gut verschieblich, von normaler Farbe. Konsistenz des Tumors weich, pseudofluktuierend; die Punktion ergibt jedoch keine Flüssigkeit. Gegen die Unterlage keine Verschieblichkeit. Schmerzen bestanden nie, weder spontan noch bei Druck. Funktion des Fingers vollkommen erhalten.

Die Operation ergibt, dass der Tumor von der Sehnenscheide der Beuger entspringt. Ein Fortsatz der Geschwulst senkt sich zwischen die Beugesehnen ein, ohne sie jedoch zu befallen. Das Gewebe der Sehnenscheide ist vollkommen zerstört. Heilung. Nach 6 Jahren gute Funktion.

Makroskopisch besteht der Tumor aus einer Gruppe von Lappen, ist sehr weich und seine Schnittfläche ist gelblichrot bis rotviolett. Hier und da gelbliche transparente bis opake Zonen.

---

[1]) Bull. de la Soc. Anat. de Paris, Bd. 63, 1888, p. 312.

[2]) Archives générales de médecine 1891, I, p. 40 u. 160.

Mikroskopisch (Malherbe): Grau-opakes Gewebe voll von Fetttropfen, -kristallen und -nadeln. Darin reichlich kleine, immerhin mit Karmin gut gefärbte Kerne. Weiter entfernt von diesen degenerierten Partien finden sich gut erkennbare Bindegewebszüge, die sich in «embryonales Gewebe» verwandeln: die Zellen teilen sich, schwellen an und bilden parallele Züge, während die Fibrillen verschwinden. Einige «Myeloplaxen». Im entfetteten Präparat deutliche Netzstruktur, wie in Fibromen. Hier und da liegt Fett auch extrazellulär. Die zahlreichen Gefässe sind sehr dickwandig, eher wie im Fibrom, als wie im Sarkom.

II. M. P., ein 26-jähriger Mediziner trägt an der Palmarfläche des rechten Ringfingers in der Höhe des Metakarpophalangealgelenkes einen Tumor von Kleinnussgrösse, der im Verlauf von 5—6 Jahren entstanden war. Haut über der Geschwulst intakt und verschieblich, diese selbst fest auf der Unterlage. Keine Schmerzen, keine Funktionsstörungen.

Operation: Tumor entspringt von der Sehnenscheide, umwächst die Sehnen und sendet einen Fortsatz zwischen Sehnen und Phalanx. Zwei andere Auswüchse umgeben die Basis des Fingers nach beiden Seiten. Heilung. Nach 6 Jahren kein Rezidiv. Funktion gut.

Makroskopisch: Oberflächlich gelappter Tumor von mittlerer Konsistenz, dessen Schnittfläche ein weiches fädiges Gewebe von gelblicher Farbe, untermischt mit einigen roten Punkten zeigt.

Mikroskopisch (Malherbe): Grosse, kreuz und quer verflochtene Bindegewebszüge, die sich mit Karmin intensiv färben. In den verschieden weiten Zwischenräumen Haufen von runden Zellen und viele «Myeloplaxen» von sehr verschiedener Gestalt und wechselndem Kernreichtum. Sehr wenige Gefässe.

III. Die 30-jährige Mme. H. hat seit 5—6 Jahren an der Beugefläche des rechten Mittelfingers eine Geschwulst, die $^2/_3$ der II., die ganze I. Phalanx und ca. 3 cm an der Vola manus einnimmt. Oberfläche gelappt, Konsistenz weich wie Lipom. Gegen die Unterlage ist der Tumor nicht verschieblich, während die Haut frei beweglich darüber hinwegzieht. Schmerzen bestanden nie; Funktionsstörung lediglich im Sinne der Beugung, rein mechanisch bedingt.

Operation: Ursprungsstätte des Tumors ist die Sehnenscheide der Beuger, die total zerstört ist. Die Neubildung wächst zwischen die Sehnen und bis zum Periost, ohne jedoch, weder hier noch dort, dieselben anzugreifen. In den lateralen Partien, am Ursprung vom Knochen, ist das Gewebe der Sehnenscheide unverändert. Die Sehnen liegen in einer Länge von 6 cm frei. Heilung; gute Funktion.

Nach 16 Monaten wird ein zweiter ebensolcher Tumor an der III. Phalanx, der nach den Aussagen der Patientin zur Zeit der ersten Operation schon bestand, aber weder von ihr erwähnt, noch vom Arzt beobachtet wurde, entfernt. Es handelt sich also nicht um ein Rezidiv. Seither gute Funktion.

Makroskopisch: Lappige Oberfläche, auf Schnitt Gewebe gelblich, von guter Transparenz mit rötlichen Flecken.

Mikroskopisch (Malherbe): Beide Tumoren zeigen dieselbe Struktur: Bindegewebszüge, zwischen denen zahlreiche Zellen, im Stadium der fettigen Degeneration begriffen, liegen; oft nur Haufen von Fettsäurenadeln. In nicht verfetteten Partien zahlreiche runde und spindlige Zellen sowie «Myeloplaxen». Gefässe stark sklerotisch.

Reboul[1]) veröffentlichte folgendes:

Alex. D., Fischer von 61 Jahren, hat seit ca. 18 Jahren in der linken Hohlhand über dem Kapitulum des IV. Metakarpale eine langsam bis zur Grösse einer Erbse angewachsene schmerzlose Geschwulst. In den letzten 3—4 Monaten rascheres Wachstum, verbunden mit in die Finger ausstrahlenden Schmerzen. Der Tumor ist wohl begrenzt, hühnereigross, rundlich mit deutlicher Lappung. Konsistenz wechselnd; keine Transparenz. Die Haut verdünnt, nicht adhärent. Beziehungen zur Aponeurose scheinen zu bestehen, ebenso leichte Verschieblichkeit in transversaler Richtung. Die Fingerbewegungen nur mechanisch durch die Grösse des Tumors im Sinne der Beugung eingeschränkt. Bei Druck Schmerzhaftigkeit und Gefühl des Einschlafens in der Vola. Atrophie des IV. Fingers und Hypästhesie an der inneren Seite des IV. und an der äusseren Seite des III. Fingers.

Operation: Enukleation des Tumors, der an der Aponeurose festhaftet und einen Fortsatz in das III. Interdigitalspatium entsendet.

Makroskopisch: Rundlich-lappiger Tumor mit einer dem IV. Finger entsprechenden Delle. Konsistenz hart, hier und da erweicht. Auf Schnitt zahlreiche Gefässe und vereinzelte Kalkeinlagerungen.

Mikroskopisch: Fibröse Kapsel mit Septen zwischen den Lappen. Dazwischen runde und spindlige, teils gruppierte Zellen. Einige mehrkernige Zellen, welche Gefässe umscheiden. Gefässe dilatiert, mit dicken Wandungen. An einigen Stellen Fettzellen, muköses Gewebe, Myxomzellen und Zellen mit doppeltem Kontur wie Knorpelzellen. »Es handelt sich um ein Fibrosarkom, das im Begriff steht, sich in einen Mischtumor („Myeloplaxentumor") umzuwandeln.»

Pilliet[2]) beobachtete bei einer Sidonie M., 25 Jahre alt, deren Anamnese nichts besonderes ergab, einen Tumor an der Palmarseite der III. Phalanx des linken Ringfingers, der seit dem 6.—8. Lebensjahr schmerzlos bestand, ohne zu wachsen. Vom 14. bis zum 20. Jahre geringe Grössenzunahme; mit 22 Jahren konnte der Ehering nicht mehr abgezogen werden. Vor ca. 4 Jahren zwei explorative Inzisionen, infolge deren rascheres Wachstum immer noch ohne Schmerzen und Funktionsbehinderung sich einstellte. Der Tumor war in jeder Richtung auf der Unterlage verschieblich, die Haut darüber intakt.

Die Operation fördert einen von der Sehnenscheide der Beuger ausgehenden Tumor von Olivengrösse zu Tage, der lappigen Bau und knorpelige Konsistenz aufwies.

Makroskopisch: Auf Schnitt ausgesprochen lappiger Bau. Zwischen den gelblichen Lappen weisse Stränge; gleichmässig verteilte rötliche Flecken.

Mikroskopisch: Zwischen den Bindegewebsfaszikeln zahlreiche Inseln, die im Zentrum eine mehrkernige Zelle enthalten, in deren Protoplasma reichlich «Hämoglobin» liegt. An der Peripherie dieser Inseln unregelmässige Zellen mit wenigen Kernen, deren Protoplasma ebenfalls «Hämoglobin» enthält. An der Oberfläche der Lappen werden die Zellen kleiner, seltener und bilden alle Übergänge zu den Zellen der umgebenden bindegewebigen Kapseln. An einzelnen Stellen im Zentrum der Lappen finden sich von mehrkernigen Zellplatten begrenzte Hohlräume, die freie, runde, kernhaltige, von «Hämoglobin» beladene

[1]) Archives provinciales de Chir., Bd. 1, 1892, p. 375.

[2]) Bull. de la Soc. Anat. de Paris. Bd. 68, 1893, p. 653.

und granulierte Zellen einschliessen. Zahlreiche Gefässe und Kapillaren mit verdickter Wandung. NB. Das in den Zellen enthaltene Hämoglobin scheint Blutpigment zu sein.

Pilliet et Mauclaire [1]) beobachteten einen maulbeerförmigen marmorierten Tumor an der II. Phalanx des rechten Ringfingers, der nur wenig mit der Nachbarschaft adhärent, mit der Sehnenscheide der Beuger dagegen breit aufsitzend verwachsen war. Sehne ganz frei.

Mikroskopisch: Fibröses, in Wirbeln angeordnetes Gewebe, in deren Zentren jeweils eine dilatierte Kapillare liegt. Im Lumen der Kapillaren vielkernige Riesenzellen. Mancherorts liegen die Riesenzellen auch in Haufen beisammen.

Longuet et Landel [2]) beschrieben in einer ausführlichen Arbeit folgenden Fall:

Anna D., ein 23-jähriges Mädchen, in dessen Anamnese nichts von Tuberkulose oder Lues zu finden war, bemerkte seit 4 Jahren im Anschluss an eine Distorsion des Fusses einen langsam sich entwickelnden Tumor in der unteren rechten Peronäusregion. Die Geschwulst ist zweilappig: der kleinere haselnussgrosse vor dem Malleolus externus gelegen, hinter demselben und etwas unterhalb der grössere, ca. nussgrosse. Zwischen beiden Lappen, dem Verlauf der Peronäussehnen entsprechend, eine tiefe Furche. Die Neubildung ist, besonders nach hinten, etwas unscharf begrenzt, von gleichmässig derber Konsistenz; gegen die Unterlage nicht verschieblich, jedoch ohne Beziehung zu den Knochen. Die Haut hat normales Aussehen und ist über der Geschwulst gut verschieblich. Alle Gelenke sind frei.

Operation: Exstirpation des Tumors in toto, was einige Schwierigkeiten bereitet. Heilung p. p.

Makroskopisch: Der Tumor zeigt graue Farbe, feste Konsistenz mit Ausnahme einiger gelblich verfärbter Stellen, die sich weicher anfühlen. Die Oberfläche ist höckrig, lappig ohne Andeutung einer Kapsel. Auf Schnitt dasselbe grauweissliche Gewebe mit gelben Inseln. Beim Schneiden knirscht das Messer, das Gewebe ist trocken, wie Knorpel und ohne abstreifbaren Saft.

Mikroskopisch besteht die Geschwulst aus sehr reichlich neugebildetem Bindegewebe, das nirgends Knorpel oder elastische Fasern aufweist. In grösseren und kleineren Spalten und Hohlräumen zwischen den Fibrillen liegen ohne jede bestimmte Ordnung zahlreiche verschiedenartige Zellen eingebettet: kleinere, embryonale Zellen mit rundem bis spindeligem Kern und grössere mehr- und vielkernige Riesenzellen, «Myeloplaxen». Zwischen beiden Formen alle möglichen Zwischenstufen. Von Gefässen sind nur enge Kapillaren mit sehr kräftiger Adventitia zu sehen. Die oben erwähnten gelblichen Inseln bestehen aus in fettiger Degeneration begriffenen Zellen von meist mittlerer Grösse, während die kleinen und Riesenzellen von dieser Degeneration verschont bleiben.

Die Wiedergabe der Beschreibungen über das Zustandekommen der «Myeloplaxen» kann ich mir, um Wiederholungen zu vermeiden, ersparen, da in meinen Fällen ganz ähnliche Bilder beobachtet wurden. Sie sollen weiter unten ausführlich beschrieben werden.

[1]) Bull. de la Soc. Anat. de Paris. Bd. 69, 1894, p. 298.
[2]) Arch. de méd. expérim. Bd. 7, 1895, p. 753.

Malherbe[1]) referierte im Congrès français de Chirurgie über 7 von ihm untersuchte Fälle, von denen 3, weiter oben, unter dem Namen von Heurtaux bereits erwähnt wurden. Zwei weitere finden sich in der Thèse von Bonjour wörtlich zitiert: I. Der 62-jährige Maurer Pierre R., hat seit $3^1/_2$—4 Jahren an der Streckseite der II. Phalanx der III. linken Zehe einen haselnussgrossen, unbeweglichen, harten Tumor, über dem die Haut intakt ist. Amputation.

Makroskopisch hängt der Tumor fest mit dem Periost zusammen und ist auf Schnitt grau, stellenweise gelblich gefärbt.

Mikroskopisch findet sich eine fibröse Kapsel, die Septen in die Tiefe entsendet, sodass Lappen abgeschnürt werden. Dieselben bestehen aus homogenem Bindegewebe, in dessen Spalten a) zahlreiche rundliche und spindlige Zellen, b) grössere Zellen mit reichlich Protoplasma und 1—2—3 Kernen und c) «Myeloplaxen» i. e. grosse kernreiche, variabel geformte Zellen liegen. Einige Zellen führen Pigment. Auch extrazellulär findet sich solches. Die Wand der Gefässe ist oft so stark verdickt, dass das Lumen verloren geht. Daneben kommen embryonale Gefässe vor, wie in Sarkomen. Allermeist jedoch bestehen die Gefässe aus einem Endothel und mehr oder weniger reichlich umgebendem Bindegewebe. Gelegentlich liegen «Myeloplaxen» nur durch das Endothel vom Lumen der Kapillaren getrennt, denselben an.

II. Ein 24-jähriger Handlanger (Linkshänder), in dessen Anamnese nichts besonderes zu finden ist, bemerkte seit ca. 5 Jahren auf der Streckseite des linken Mittelfingers über dem II. Interphalangealgelenk einen schmerzlosen, nicht genierenden stecknadelkopfgrossen Tumor. Nach 2 Jahren geringes Wachstum und Stechen. Gleichzeitig erschien auf der Beugeseite eine Anschwellung. Funktion abgesehen von der III. Phalanx nicht behindert. Haut etwas gedehnt und verdünnt, sonst unverändert. Der dorsale harte Knoten ist beweglich, der palmare ist weicher, gibt sogar Pseudofluktuation und sitzt fest auf der Unterlage auf, während die Haut beweglich darüber hinwegzieht. Palpation bewirkt bis zum Handgelenk ausstrahlendes Stechen.

Operation: Ausschälung des Tumors, Heilung p. p. Kein Rezidiv.

Makroskopisch: Gelappter, von einer Kapsel bedeckter Tumor, von gelblicher Farbe und wechselnder Konsistenz.

Mikroskopisch: Reichlich «Myeloplaxen» in deren Umgebung «myeloide Zellen», die durch Teilung aus den ersteren hervorzugehen scheinen. Sie messen 12—20—30 μ, haben ein grosses granuliertes Protoplasma und einen grossen Kern; seltener finden sich 2—3 Kerne. Zwischen diesen und den Riesenzellen gibt es alle Übergänge. Die «Myeloplaxen» liegen ohne Ordnung zerstreut und besitzen hie und da Hohlräume, die Gefässe zu sein scheinen. Am Rand wird das Bindegewebe dichter und geht nach und nach in die Kapsel über. Die spärlichen Gefässe sind bald sklerotisch, bald embryonal wie im Sarkom. Auch intra- und extrazellulär gelegenes Pigment findet sich im Tumor. In zahlreichen Partien trifft man in den Zellen tropfiges Fett, das oft die ganzen Zellen ausfüllt. «Die fettige Degeneration erklärt das langsame Wachstum des Tumors und hat ihrerseits ihren Grund in der schlechten Vaskularisation.»

[1]) Congr. franç. de Chir. Revue de Chir., Bd. 16, 1896, p. 942 und Bonjour, Thèse de Paris 1897, p. 63 ff. „Contribution á l'étude des tumeurs fibro-tendineuses à myéloplaxes".

P. Bonhomme [1]) beobachtete folgenden Fall:

C. M., ein 22-jähriges Mädchen, dessen Anamnese keine Besonderheiten enthielt, bekam vor 2 Jahren infolge Kartonschneidens mit einer Schere an der Palmarfläche der II. Phalanx des rechten Mittelfingers einen weichen, fast fluktuierenden, scharf begrenzten, gegen die Unterlage nicht verschieblichen Tumor, über dem die normale Haut, gut verschieblich, hinwegzog. Schmerzloses, langsames Wachstum bis zur Grösse einer Haselnuss. Operation: Heilung p. p.

Makroskopisch und mikroskopisch (Dor) zeigte die Neubildung alle von Heurtaux und Malherbe beschriebenen Eigenschaften.

Einen eigentümlichen Tumor beobachtete Venot [2]). Ein 33-jähriger Mann bemerkte zuerst vor 4 Jahren an der II. Zehe des rechten Fusses in der Höhe der II. Phalanx plantarwärts eine Geschwulst, die, ohne Schmerzen oder Funktionsstörung zu bereiten, langsam gewachsen war und jetzt die Grösse einer Nuss hatte. Die Konsistenz des Tumors war derb, dieser selbst gegen die Unterlage und die Haut beweglich. Der Knochen schien nicht verändert. Anamnese o. B. Kein Trauma. Exartikulation der Zehe. Rasche Heilung.

Makroskopisch: Ca. nussgrosser, fest mit der Beugesehnenscheide verwachsener Tumor von leicht höckriger Oberfläche und harter Konsistenz. Auf Schnitt: Gewebe weisslich, mit gelben Flecken.

Auf der dorsalen Seite befinden sich zwei rundliche dünne Fortsätze. Der hintere erstreckt sich zwischen die Sehnen des langen und des kurzen Beugers, um dort frei zu enden, und entsendet eine Abzweigung in das II. Interphalangealgelenk, welche die Kapsel durchbricht und zwischen den Gelenkflächen aufruht. Der vordere längere Fortsatz wächst direkt in die III. Phalanx hinein, deren Gewebe jedoch, von blossem Auge betrachtet, unverändert erscheint.

Mikroskopisch: Kreuz und quer verflochtene Bindegewebsstränge, in deren Maschen runde Zellen mit rundem Kern liegen. Das Protoplasma dieser Zellen erscheint von feinwabiger Struktur. In den Vakuolen ist weder Fett- noch Schleimreaktion vorhanden. (Der Tumor lag vor der Untersuchung 10 Tage im Alkohol.) An relativ seltenen Stellen finden sich Zellhaufen, die alle Stadien von Degeneration aufweisen. Andernorts liegen lebhaft wuchernde Zellen. Neben diesen zahlreichen einkernigen Zellen gibt es noch solche mit 2—3 Kernen, die Übergänge bilden zu «Myeloplaxen» von 40—60 μ Durchmesser. Diese besitzen ein feingranuliertes Protoplasma, teilweise mit Vakuolen und zahlreiche Kerne. Nirgends karyokinetische Prozesse. Hie und da ist das Protoplasma gefurcht, woselbst sich Tochterzellen abzuschnüren scheinen. Nur wenige Gefässe mit fibrösen Wandungen, deren Endothelien sich gegen das Lumen vorwölben. Der in den Knochen vordringende Fortsatz ist ebenso gebaut.

Menciére [3]) teilt folgendes mit:

Die 9-jährige Marie M. trägt seit 2 Jahren an der Palmarseite des linken Zeigefingers über dem I. Interphalangealgelenk einen harten, schmerzlos gewachsenen erbsgrossen Tumor, der unbeweglich auf der Unterlage aufsitzt und beim Schreiben geniert. Seit 6 Monaten entstand ein zweiter Tumor, der sich mit dem ersten vereinigte. Oberfläche höckrig. Operation fördert eine aus mehreren kirschkerngrossen Lappen zusammengesetzte harte Geschwulst zu Tage, deren Schnittfläche grau, knorpelhart ist, und die von der Sehnenscheide ausging.

[1]) Bonhomme, Thèse de Lyon, 1897.
[2]) Revue de Chirurgie, Bd. 18, 1898, p. 232.
[3]) Gazette hebdomadaire de méd. et de Chir. 1898, Nr. 7, p. 73.

Mikroskopisch (Archard): Fibröses Stroma mit zahlreichen spindligen und unregelmässigen Kernen. Reichlich Gefässe und mehrkernige «Myeloplaxen» von verschiedener Gestalt. Blutextravasate und extra- und intrazelluläres Blutpigment.

Delbanco[1]) beschreibt in den Monatsheften für Dermatologie folgende Beobachtung:

Es handelt sich um einen 31-jährigen Herrn A. C., Kaufmann, der seit seinem 9. Jahre am Dorsum des linken Daumens über der Interphalangealartikulation einen langsam gewachsenen ca. haselnussgrossen Tumor trägt. Die Haut über der Geschwulst ist gespannt, jedoch verschieblich, die Geschwulst selbst auf der Unterlage nicht beweglich. Konsistenz der Neubildung prall; Funktion des Fingers unbehindert; Druck und Stoss etwas schmerzhaft. Als Ätiologie wird ein chronisches Trauma angegeben: Pat. hat nämlich die üble Gewohnheit (er leidet an sexueller Neurasthenie höchsten Grades), die betreffende Partie des Daumens in reibender Bewegung gegen die Zähne zu pressen.

Bei der Operation kamen 2 kleine solide Tumoren zu Tage, die sich leicht ausschälen liessen. Nur an einer Stelle (wo? ist nicht bezeichnet) hafteten sie etwas fester. Heilung p. p. Nach 2 Jahren noch kein Rezidiv.

Makr.: $^3/_4 : {}^1/_2$ resp. $^5/_4 : {}^1/_2$ cm grosse Tumoren von gelappter Oberfläche. Auf Schnitt rötlich gelbweisses Gewebe von fester Konsistenz.

Das mikr. Bild stimmt in den wesentlichen Punkten mit dem meiner 4 Fälle überein; von Xanthomzellen wird allerdings nichts erwähnt (es wurden keine Fettreaktionen angestellt), während Riesenzellen in etwas kleineren, als den von mir beobachteten Dimensionen, und von im übrigen ähnlichem Verhalten, ausführlicher beschrieben werden. Autor spricht von «Myeloplaxen». Bemerkungen über Gefässe, Pigment, tinktorielle Eigenschaften der feinen Bindegewebsfibrillen und der gröberen Bindegewebssepten im van Giesonpräparat u. a. lassen keinen Zweifel darüber aufkommen, dass es sich um eine zu unserer Gruppe gehörige Neubildung handelt.

Müller[2]) sah 6 Fälle:

I. M. P., ein 21-jähriges Mädchen bekam vor 7 Wochen an der Beugeseite der Grundphalanx des rechten Ringfingers eine leicht schmerzhafte Geschwulst. Der Tumor war ca. 2 cm lang, knorpelhart, gegen die Unterlage nicht verschieblich, von normaler Haut bedeckt. Exstirpation mit einem Stück der Sehnenscheide.

Makroskopisch: Derber glatter Tumor, dessen Schnittfläche gelblichweiss mit stecknadelkopfgrossen braunen Flecken.

Mikroskopisch: Am Rand schmale Zone kernarmen Bindegewebes, das Septen ins Innere sendet. Ohne scharfe Grenze beginnt zellige Wucherung: die Kerne werden grösser, rundlich, fein granuliert und bekommen einen Nukleolus. Die Zwischensubstanz ist spärlich, wie im Sarkom. Kernarme und -reichere Partien wechseln im Innern der Geschwulst ab; das Bindegewebe in den ersteren ist breit; homogen. Gefässe äusserst spärlich, mit homogenen, im van Giesonpräparat leuchtend rot gefärbten Wandungen. In den zellreicheren Partien runde und polygonale, aber auch kurze spindlige Formen. Stellenweise liegen ohne Zwischensubstanz grössere runde und polyedrische Zellen mit hellem, fein granu-

[1]) Monatshefte f. prakt. Dermatologie, Bd. XXXI, 1900, S. 117.

[2]) Archiv für klin. Chir., Bd. 63, 1901, S. 358.

liertem Protoplasma, in Zügen angeordnet, beisammen und zeigen alle Übergangsformen zu den kleinen Zellen, welche die Hauptmasse ausmachen. Ihre Kerne sind ziemlich klein, stark gefärbt. Ob Fett oder Glykogen in den kleinen Vakuolen des Protoplasmas lag, konnte nicht untersucht werden. Überall zerstreut liegen Riesenzellen, mit Ausnahme von den eben erwähnten Partien von hellen Zellen. Diese Riesenzellen sind sehr kernreich, sodass man stellenweise kaum das Protoplasma erkennen kann. Kapillaren und Gefässe sind selten. Dagegen findet sich ziemlich reichlich rostbraunes intra- und extrazellulär gelegenes Blutpigment, das Eisenreaktion gibt.

II. Ein junges Mädchen, dessen Anamnese unbekannt ist, trug am Mittelfinger einen mit der Sehnenscheide fest verwachsenen Tumor von ca. Haselnussgrösse.

Makroskopisch: Derbe gelbweisse Geschwulst, deren Schnittfläche hie und da braune Fleckchen aufwies.

Mikroskopisch: Wie der erste Fall, mit folgenden Abweichungen: Die Bindegewebssepten sind nur spärlich und schmal, sodass die zellarmen Partien eigentlich fehlen. Riesenzellen zahlreicher, aber meist kleiner. Pigment spärlicher.

III. R. W., eine 32-jährige Frau, hatte auf der Beugeseite der Grundphalanx des linken Zeigefingers eine seit 3 Jahren allmählich gewachsene haselnussgrosse Geschwulst, die erst seit 5 Tagen schmerzte. Exstirpation mit einem Stück der Sehnenscheide.

Makroskopisch: Derber grauweisser Tumor mit braunem Pigment.

Mikroskopisch: Fehlt.

IV. A. P., ein 17-jähriger Gelbgiesser, zeigte einen ohne Ursache seit 2 Jahren allmählich entstandenen Tumor an der Beugeseite des rechten Zeigefingers, der gegen die Unterlage nur sehr wenig, gegen die Haut gut verschieblich war, und der die ganze Länge des Fingers einnahm. In der Gegend des I. Interphalangealgelenkes eine seichte Einziehung. Funktion nur wenig beeinträchtigt, schmerzlos. Exstirpation mit samt der Sehnenscheide: Knochen frei; Heilung p. p.

Makroskopisch: 6 cm langer, knorpelharter, lappiger Tumor, auf dessen gelblichweisser Schnittfläche massenhaft Pigmentzüge, die eine muskatnussartige Zeichnung bewirken.

Mikroskopisch: Wie der erste Fall, nur mehr Pigment und reichlicher Riesenzellen.

V. 45-jährige Frau mit einer seit 3 Jahren schmerzlos gewachsenen Geschwulst an der Beugeseite der Mittelphalanx. Exstirpation.

Makroskopisch: Bohnengrosser, auf Schnitt weisser Tumor mit septenartigen Pigmentzügen.

Mikroskopisch: Sehr starke Entwicklung der faserigen Interzellularsubstanz; sonst wie Fall I.

VI. Mann von ca. 60 Jahren, der an der Beugeseite des ganzen linken Daumens einen aus mehreren haselnuss- bis erbsengrossen Knollen bestehenden Tumor aufweist, der z. T. auf die Streckseite übergreift und nie schmerzhaft war. Exstirpation mit einem Stück der Sehnenscheide.

Makroskopisch: Knorpelharte, auf Schnitt gelblichweisse Geschwulst mit braunen Flecken.

Mikroskopisch: Erhebliche Bindegewebsentwicklung, wodurch Abgrenzung kleiner Lappen. Stark gewucherte Interzellularsubstanz bei relativ geringem Zellreichtum. Massenhaft Pigment. Sonst wie Fall I.

Bellamy [1]) konnte 5 Fälle mitteilen:

I. 12-jähriger Knabe, Tumor der Palma manus; Exstirpation. Kein Rezidiv.

Makroskopisch: 3,5:2:1 cm messender Tumor von harter Konsistenz und lappigem Bau. Die Oberfläche rötlich, die Schnittfläche weisslich opak mit bläulich transparenten Flecken.

II. $18^1/_2$-jähriges Mädchen. Tumor an der Palmarfläche des V. Fingers. Exstirpation, kein Rezidiv.

Makroskopisch: Mehrere durch tiefe Furchen getrennte Lappen. Oberfläche sonst glatt. Konsistenz hart. Farbe weisslich mit gelben Flecken an der Peripherie der Lappen. Auf Schnitt weiss mit bläulichen Flecken.

III. 25-jähriger Landarbeiter. Geschwulst an der Volarfläche der I. Phalanx rechts. Exstirpation.

Makroskopisch: Nussgrosser, rundlicher, zweilappiger Tumor von weisser Oberfläche mit zerstreuten rötlichen Flecken.

IV. Halbkugeliger 8:7:6 mm messender Tumor, der auf der Sehne aufsass. Gelbliche Oberfläche. Auf Schnitt mehrere transparente bläuliche Flecken.

V. 37-jährige Frau. Rundlicher Tumor an der II. Phalanx des rechten Mittelfingers. Vor 3 Jahren wurde der Finger ohne Ursache schmerzhaft: nach 2 Jahren liessen die Schmerzen nach; darauf begann langsam eine Geschwulst zu wachsen, die seit 3 Monaten rascher zunahm.

Status: Runder Tumor an der Dorsalseite der II. Phalanx des rechten Mittelfingers, der nur bis zu den Interphalangealplicae geht. Haut o. B. Gelenke frei. Tumor nussgross, von knorpelharter Konsistenz. Die Operation zeigte einen mit der Unterlage fest verwachsenen lappigen Tumor, der viele Gefässe und Nerven enthielt. Die Sehne ohne Veränderungen. Heilung p. p.

Makroskopisch: Farbe des Tumors gelb. Konsistenz im Zentrum etwas fester als in den oberflächlichen Partien. Grösse $3{,}2 \times 2{,}5$ cm. Auf Schnitt: Gewebe grau, in der Nähe der Furchen glänzend, was durch reichliches Bindegewebe bedingt ist. Hie und da gelbliche Flecken.

Mikroskopisch differieren diese fünf Geschwülste nur wenig. Die einzigen Unterschiede betreffen die degenerierten und pigmentierten Partien und hängen vom Alter der Tumoren ab. Bindegewebskapsel und Septen aus kernarmem reifem Gewebe, das teils fibrillär, teils hyalin ist, in dessen Spalten Zellen liegen. a) Kleine Zellen, die nesterweise, besonders an der Peripherie der Lappen beisammenliegen, unregelmässig und wenig scharf begrenztes Protoplasma und relativ grosse bläschenförmige Kerne besitzen. Karyokinesen sind selten. b) Riesenzellen von verschiedener Grösse und Gestalt. Sie messen 9—150 μ und enthalten zahlreiche Kerne. Es lässt sich nicht sicher nachweisen, dass diese Zellen in irgendwelcher Weise angeordnet wären; sie finden sich vielmehr überall im Tumor gleichmässig verteilt. Hie und da trifft man Riesenzellen im Lumen von Gefässen, an der Wand fixiert. Ihr Protoplasma ist von verschiedener Dichte; bald kompakt, bald segmentiert. Es lässt sich nicht erkennen, ob dies ein Zeichen von Abgrenzung kleinerer Protoplasmateile oder von Fusion mehrerer Zellen ist. Die Zahl der Kerne beträgt 2—500. Nirgends Mitosen. Gefässe spärlich mit sklerotischen Wandungen und oft nur spaltförmigem Lumen. Die Endothelzellen wuchern mancherorts und werden den kleinen Tumorzellen ähnlich. Blutextravasate um die Gefässe herum und Pigmentierung der Nachbarschaft. Die makroskopisch gelben Partien erweisen sich

[1]) Bellamy, I.-D. de Lausanne, 1901.

unter dem Mikroskop als aus fettig degenerierten Zellen bestehend, deren Natur nicht genau zu bestimmen war. Mit Osmiumsäure behandelt, färbten sich diese Stellen intensiv schwarz.

Heller[1]) beobachtete folgende 4 Fälle:

I. Der 37-jährige Präger F. C. bemerkte seit $^1/_2$ Jahre an der Rückseite des II. Interphalangealgelenkes am rechten Ringfinger eine langsam wachsende Geschwulst. Als Ursache glaubt Patient dauernde Reizung der Stelle bei seiner Arbeit angeben zu können. Status: Haselnussgrosser derber Tumor von höckriger Oberfläche, gegen die Unterlage verschieblich. Haut intakt. Exstirpation ergab, dass der Tumor ziemlich lang gestielt der unterliegenden Sehnenscheide aufsass, wodurch die Verschieblichkeit erklärt wird. $^1/_2$ Jahr später rezidivfrei. Funktion des Fingers normal.

Mikroskopisch: Bindegewebskapsel und Septen, die den lappigen Bau bedingen. Grundstock gebildet durch reichlich homogenes verzweigtes Zwischengewebe mit mehr oder weniger dicht gelagerten ovalen bis spindligen Kernen und spärlichen Riesenzellen. An vielen Stellen vermehren sich die Kerne derart, dass die Zwischensubstanz fast untergeht. Diese zellreicheren Stellen sind relativ gut begrenzt und liegen an der Peripherie der Lappen; sie enthalten sehr zahlreiche Riesenzellen. Ausserdem findet sich noch eine dritte, wohl umschriebene Zellart in diesen Partien: eiförmige, runde, grosse Zellen mit hellem Protoplasma, deren Kern gross, oval, mit deutlichem Nukleolus. Sie liegen mit Vorliebe in der Nachbarschaft der Riesenzellen und besitzen hie und da auch 2 bis 3 Kerne. Übergangsformen von diesen Zellen zu den kleinen Tumorzellen einerseits und zu den Riesenzellen andererseits konnten nirgends aufgefunden werden. Dagegen zeigen die von solchen grossen runden Zellen umlagerten Riesenzellen öfters verwaschene Grenzen. Grössere Gefässe mit gut ausgebildeter Wand nur in den Septen. In den zellreichen Partien viele extravaskulär gelegene rote Blutkörperchen und reichlich rostfarbenes Pigment.

II. Th. L., 12-jähriger Knabe. An der Volarfläche der Endphalanx des linken Zeigefingers ein im Laufe des letzten Jahres schmerzlos entstandener, jetzt walnussgrosser Tumor von maulbeerartig-höckriger Oberfläche und derber Konsistenz. Die Haut gegen die Geschwulst verschieblich, diese selbst fest auf der Unterlage.

Operation: Ausgangspunkt ist die Beugesehnenscheide. Nach 1 Jahr noch kein Rezidiv.

III. W. B., 51-jähriger Schlosser, bekam vor 5 Jahren am linken kleinen Finger auf der Beugeseite der II. Phalanx ein kleines Knötchen, das ohne Ursache sich entwickelte und im Lauf des ersten Jahres ganz allmählich, später jedoch etwas rascher wuchs, sodass die Geschwulst zuletzt Taubeneigrösse erreicht hatte. Gegen die Haut geringe, gegen die Unterlage jedoch gute Verschieblichkeit, wenigstens in querer Richtung.

Operation: Tumor von den äusseren Lamellen der Sehnenscheiden ausgehend, sehr hart.

Mikroskopisch: Wie Fall I, nur finden sich reichlich Inseln von verkalktem Knorpel. Nach 1 Jahr Rezidiv, das aber nicht untersucht werden konnte, da sich Patient nicht noch einmal wollte operieren lassen.

IV. W. E., 35-jährige Wirtschaftsgehilfin, an deren linkem Zeigefinger an der Beugefläche der II. Phalanx vor 4 Jahren ohne Ursache eine Geschwulst

---

[1]) Heller, I.-D. Leipzig 1902.

entstand, die jetzt bohnengross, kugelig, von glatter Oberfläche und derber Konsistenz ist. Keine Adhärenz an der Haut; gegen die Unterlage nur in querer Richtung verschiebbar.

Operation: Ausgang von der Sehnenscheide.

Mikroskopisch: Wie Fall I, nur im ganzen zellärmer.

Coenen[1]) sammelte au dem Material der Poliklinik der königl Univ.-Klinik Berlin folgende 6 Fälle:

I. O. R., Schlosser, 21 Jahre alt, bemerkte zuerst vor $^1/_2$ Jahre einen kleinen Knoten am Endglied des linken Daumens, der seitdem langsam gewachsen ist und beim Arbeiten schmerzte. Man fühlte einen etwa kirschgrossen Tumor unter der Haut der volaren Seite der Endphalanx des linken Daumens. Exstirpation. Es kommt ein gelblicher Tumor von der Gestalt einer Maulbeere zum Vorschein, der von der Sehnenscheide ausging.

Mikroskopisch: Aus bindegewebigen Balken und wuchernden Bindegewebszellen bestehendes Gewebe mit Riesenzellen, die ca. 1 Dutzend und mehr zentral liegende Kerne enthalten.

II. J. G., 59-jähriger Mann, der zuerst vor 3 Jahren am rechten Mittelfinger dorsal zwischen II. und III. Phalanx ein linsengrosses, langsam wachsendes Knötchen bemerkte. An der volaren Seite des Fingers traten vor 1 Jahr zwei kirschkerngrosse Knötchen auf, die in letzter Zeit mit dem ersten zusammenflossen. Exarticulatio phalangis II.

Makroskopisch: Tumor auf der Sehnenscheide der Beuger breit aufsitzend. Auf Schnitt blassroter transparenter Kern mit rötlicher, von gelben Streifen durchzogener Umgebung.

Mikroskopisch: Strangartig angeordnete plumpe Spindel- und Rundzellen, die den Eindruck gewucherter Lymphspaltenendothelien machen. Auch grosse und kleine Riesenzellen.

III. Frl. M. H., 17 Jahre alt, bemerkte zuerst vor 1 Jahr am rechten Zeigefinger, an der volaren Seite der Grundphalanx eine langsam wachsende Anschwellung. Der Tumor fühlt sich hart an und lässt sich auf der Unterlage beschränkt hin- und herbewegen.

Operation: Ausgangspunkt des ca. pflaumengrossen Tumors ist die Beugesehnenscheide. Heilung p. p.

Mikroskopisch: Perivaskulär gebauter Spindelzellentumor mit Riesenzellen. In gefässarmen Partien sind die Zellen seltener und durch reichliche Interzellularsubstanz getrennt. Oberflächliche fibröse Kapsel.

IV. Frl. M. F., 62 Jahre alt, bemerkte zuerst vor 1 Jahr an der Streckseite der Grundphalanx des rechten Ringfingers einen kleinen, langsam wachsenden Knoten, der, wie sich bei der Exzision erwies, mit der Strecksehne verwachsen war.

Mikroskopisch: Rund- und Spindelzellen in besonders perivaskulär reichlicher Anordnung. Riesenzellen. In den gefässärmeren Stellen kernarmes Bindegewebe.

V. Max R., 12 Jahre alt, beobachtete vor 3 Wochen zuerst eine kleine Anschwellung an der Beugeseite der II. Phalanx des rechten kleinen Fingers. Am Kleinfingerballen an der volaren Seite des Metakarpophalangealgelenkes findet

[1]) Arch. f. klin. Chir. Bd. 78, 1905, p. 711 ff.

sich eine ähnliche perlengrosse Geschwulst, die ebenfalls gegen die Haut und die Unterlage leicht verschieblich ist.

Operation: Beide Tumoren gehen von der Sehnenscheide aus und lassen sich leicht abpräparieren.

Mikroskopisch: Beide Tumoren haben eine fibröse Kapsel und bestehen aus spindligen und Riesenzellen, die in den Balken der sich kreuzenden und verflechtenden Bindegewebszüge liegen, also gewucherten Endothelien gleichen.

VI. Frl. M. L., 25 Jahre alt, hat seit 1 Jahr eine erbsgrosse harte unbewegliche Geschwulst an der Beugeseite des Grundgelenks am linken Daumen bemerkt, die langsam schmerzlos wuchs. Jetzt ist der Tumor bohnengross, gegen Haut und Unterlage etwas verschieblich. Exzision: Beugesehne intakt.

Makroskopisch: Graugelbliche Schnittfläche, von gelblichen Adern durchzogen. Fibröse Kapsel.

Mikroskopisch: Die Zellwucherung folgt den Interstitien des Bindegewebes, wie gewucherte Endothelien. Fibrosarcoma gigantocellulare.

E. Wagner[1]) beschrieb in einer Dissertation «Über isoliertes „Xanthelasma tuberosum" des Fingers» folgendes:

Ein 43-jähriger Metzger, dessen Anamnese nichts auffallendes darbot, erlitt vor 7 Jahren beim Kegeln ein Trauma seines Zeigefingers. Seither schwoll derselbe langsam an, um in letzter Zeit rascher zuzunehmen. Status: An der III. Phalanx des rechten Zeigefingers ein haselnussgrosser weicher Tumor von glatter Oberfläche und gelber Farbe mit braunen Flecken. Der Tumor ist schmerzlos, geht von der Strecksehne aus und erstreckt sich über die innere Seite bis zur palmaren Fläche. Exstirpation, Heilung p. p., kein Rezidiv.

Histologisch: Lappiger Bau; die Hauptmasse ist Bindegewebe mit spindligen Zellen in der Anzahl, wie sie bei einem zellreichen Fibrom sich finden. Dazwischen Haufen von meist runden Zellen mit mehr oder weniger scharfem Kontur, sowie zahlreichen Vakuolen und Pigment, das hämatogenen Ursprungs ist. Im Zentrum der Geschwulst liegen kernreiche Riesenzellen, wie bei einer Epulis.

Schliesslich beobachtete E. Kammer[2]) einen Fall, den er in einer Dissertation «Ein Fall von Riesenzellenxanthosarkoma und über das Xanthom im allgemeinen» veröffentlichte.

Ein 17-jähriger Schneider bemerkte seit ca. 6 Jahren am Grundglied des 5. Fingers eine Geschwulst, die trotz öfteren Auskratzens immer wieder langsam nachwuchs. Der Tumor sass der Beugesehne auf, erstreckte sich aber auch dem Fingerrücken zu. Der eigentliche Ausgangspunkt war auch bei der Operation nicht zu erkennen. Heilung p. p. Seither wieder eine zylindrische Verdickung der Grundphalanx.

Mikroskopisch zeigt der Tumor lappigen Bau, eine bindegewebige Kapsel, Septen und Sehnengewebe. Die Knoten bestehen aus fibrosarkomatösem Gewebe mit Riesenzellen, zahlreichen dickwandigen Gefässen und Xanthomzellen, sowie eisenhaltigen Pigmenthäufchen. Das in den Xanthomzellen enthaltene Fett färbt sich mit Sudan III etwas dunkler gelblichrot als gewöhnliches Fett,

[1]) Emil Wagner, I.-D. Würzburg 1897.
[2]) E. Kammer, I.-D. Freiburg i. Br. 1909.

mit Nilblausulfat stark himbeerfarben, während Osmiumsäure keine Schwärzung bewirkt. Ausserdem eine Riesenzelle nach der von Touton[1]) beschriebenen Art.

Kaufmann[2]) beobachtete zwei Fälle, einen vom Fuss und einen vom kleinen Finger ausgehend. Nähere Angaben fehlen.

Nunmehr will ich gleich meine eigenen Fälle folgen lassen:

I.[3]) [M. B. 1908/629.] Ein 63-jähriger Mann, starker Arthritiker, der schon seit einigen Jahren ans Bett gefesselt ist, bekam im Verlaufe von 3—4 Jahren kurz oberhalb des rechten Lig. carpi transv. einen langsam wachsenden Tumor, der weder Schmerzen noch Funktionsstörungen bereitete. Bei der Untersuchung erwies sich der Tumor als ca. hühnereigross, lappig höckerig gebaut, hart, gegen die Unterlage nur in transversaler Richtung etwas verschieblich, während die Haut darüber frei war. Keine Drüsen. Bei der Operation zeigte es sich, dass die Geschwulst von der Sehnenscheide der Beuger ausging, mit den übrigen benachbarten Gebilden jedoch in keine nähere Beziehung trat. Heilung p. p., kein Rezidiv.

Makroskopisch: 3—4 cm Durchmesser haltender Tumor von ausgesprochen lappigem Bau und derber Konsistenz. Die einzelnen Lappen messen 3—5 mm und sind durch tiefe Furchen von einander getrennt. Auf Schnitt: Gewebe graugelblich, homogen, durchzogen von dunkeln, gelben, stark trüben, netzförmigen Zügen.

Der Tumor wurde in 4% Formol fixiert, in steigendem Alkohol nachgehärtet, in Celloidin eingebettet und z. T. in Serien von 12—14 μ geschnitten. Färbungen: Hämalaun-Eosin, van Gieson, Weigerts Elastin, Bestsche Glycogenfärbung. Formalinmaterial wurde leider nicht behalten, sodass wir keinerlei Fettreaktionen anstellen konnten.

Mikroskopischer Befund:

Bei Lupenvergrösserung ist der Tumor überall deutlich lappig gebaut. Die einzelnen Lappen sind teils rundlich, teils mehr länglich und durch eine Kapsel von verschiedener Dicke gut abgegrenzt. Die zwischen zwei benachbarten Lappen liegenden Septen führen grössere Gefässe, während im eigentlichen Tumorgewebe solche nicht anzutreffen sind. Hier und da grosse und kleine Haufen von Pigment, teils im Bindegewebe um die Lappen, teils in den Lappen. An mehreren Stellen lassen

[1]) Touton, Über d. Xanthom. Arch. f. Derm. u. Syph. 1885, p. 3.

[2]) Kaufmann, Lehrbuch d. spez. path. Anatomie, IV. Auflage, 1911, Bd. II, p. 1245.

[3]) Für die Überlassung d. klin. Daten bin ich Herrn Prof. Hägler in Basel zu Dank verpflichtet.

Anmerkung: Nach der Korrektur fand ich in der Wiener klin. Wochenschr. 1908, p. 530 eine Arbeit, in der A. Hintz einen Fall beschreibt, der ganz und gar zu unsern Tumoren gehört. Xanthomzellen wurden dabei allerdings nicht beobachtet.

sich vereinzelte und in Häufchen gruppierte Riesenzellen erkennen. Nesterweise in der Nähe der Septen, aber auch in der Mitte der Lappen finden sich helle Partien; das übrige Tumorgewebe zeigt einen mittleren, an verschiedenen Orten auch einen ziemlich grossen Zellgehalt. Der äusseren Kapsel liegt stellenweise spärliches Fettgewebe an; Sehnenscheidengewebe trifft man nur an wenigen Stellen an der Basis des Tumors und in einem in deren Nähe verlaufenden Septum an.

Bei mittlerer Vergrösserung bestehen sowohl die den Tumor nach aussen scharf begrenzende Kapsel, als auch die grösseren Septen, welche die einzelnen Lappen von einander trennen, aus ziemlich kernarmem Bindegewebe, dessen Fibrillen allermeist stark verdickt erscheinen. Vielerorts ist die Zwischensubstanz vollständig homogen und enthält dann nur sehr spärlich Kerne. Die Kerne sind in den mehr fibrillären Partien langgestreckt, schmal, mit zugespitzten Enden, ziemlich dunkel gefärbt und öfters, wie die Fibrillen, geschlängelt. In den mehr homogenen Partien werden die Kerne kürzer, breiter und heller und lassen hier und da einen punktförmigen Nukleolus erkennen. Je homogener das Bindegewebe, desto heller ist es gefärbt; besonders im van Gieson-präparat sind diese Unterschiede deutlich: die Fibrillen sind leuchtend fuchsinrot, während die strukturlosen Partien mehr orange tingiert erscheinen. Das spärliche Sehnengewebe besteht aus gestreckt verlaufenden, feinen, dicht gelagerten Fibrillen, zwischen denen nur wenige schmale zugespitzte Kerne liegen.

Die grössten Gefässe finden sich in der äusseren Kapsel und in den breiteren Septen und messen 160—180 μ Durchmesser. Ihre Intima ist meist etwas verdickt, die Endothelien sind hoch, und der grösste Durchmesser ihrer Kerne oft senkrecht zur Wandfläche gerichtet. Die Muskularis ist ebenfalls, und zwar meist recht beträchtlich, verdickt; die einzelnen Muskelfasern liegen unregelmässig durcheinander und sind fast durchwegs von feinsten Bindegewebsfibrillen umscheidet. Die Adventitia ist auch meist ziemlich kräftig. Die Weite des Lumens dieser Gefässe beträgt ca. 30—40 μ, also durchschnittlich nur $^1/_5$ des äusseren Durchmessers, sodass es entschieden etwas eng erscheint. Die Venen sind fast ausnahmslos quer zusammengepresst. An den kleinen präkapillären Gefässen beträgt die Weite des Lumens oft kaum $^1/_7$—$^1/_8$ des äusseren Durchmessers. Rote Blutkörperchen sind in den Gefässen nur äusserst selten anzutreffen.

Was nun die Tumorlappen selbst betrifft, so sind dieselben sehr verschieden aufgebaut. Die meisten Partien sind recht zellreich. Der Protoplasmaleib der einzelnen Zelle ist nur hier und da zu erkennen

und ist dann nur um weniges grösser als der Kern, spindlig, homogen oder feingekörnt, blass. Die Kerne zeigen ein wechselndes Bild: selten sind sie kugelrund (8 μ Durchmesser), öfters rundlich mit einer Delle, am häufigsten unregelmässig ovoid (13 : 5 μ); aber auch sehr langgestreckte (18 : 3 μ) kommen vor. Daneben finden sich alle möglichen Formen: zweilappige, in der Mitte leicht eingeschnürte, sodann birn- und kommaförmige in grosser Abwechslung. Obschon also die Mehrzahl der Kerne eine ausgesprochene Längenausdehnung zeigt, sind sie doch nicht in Strängen und Zügen parallel geordnet, wie in Fibromen und Leiomyomen, sondern lagern sich dreidimensional unregelmässig unter- und übereinander.

Zwischen den Kernen resp. Zellen liegt relativ reichliche fibrilläre Zwischensubstanz Die Fibrillen sind fein, gewellt, färben sich nach van Gieson schön leuchtend rot und sind in eine homogene spärliche Grundsubstanz eingelagert. Die Fibrillen bilden kleine Maschen, in denen gewöhnlich nur je eine Zelle eingeschlossen ist. Hin und wieder liegen jedoch auch mehrere, zwei bis drei, Zellen in einer Masche beisammen. Solche kleine Nester sind dann meist von breiteren Fibrillenbündeln umgeben.

Andere Partien des Tumors sind weniger zellreich. Die Kerne sind dann um einiges kleiner als in den zellreicheren Partien, zeigen aber sonst dieselben Verhältnisse in Bezug auf Form und Chromatingehalt; auch sie besitzen einen kleinen Nukleolus. Dagegen ist die Zwischensubstanz beträchtlich vermehrt. Zarte gewellte Fibrillen lassen sich nirgends mehr erkennen. In einer homogenen, im van Gieson-präparat gelben Grundsubstanz, liegen stark verdickte, orange gefärbte Fasern, die oft mit benachbarten verschmelzen. Man kann Partien von bis 60 und 80 μ Durchmesser finden, in denen kein einziger Kern liegt. Solche kernarme Zonen liegen gewöhnlich im Zentrum der Lappen.

Dann gibt es kleinere, ziemlich gut begrenzte Nester von sehr grossen hellen Zellen, die schon mit der Lupe zu sehen sind, und die bald im Zentrum der Lappen, bald dicht unter der Kapsel liegen. Die meist zentral gelegenen Kerne dieser Zellen sind ziemlich dunkel, klein (ca. 3—5 μ Durchmesser) und am Rand leicht gezackt (wie Stechapfelformen roter Blutkörperchen) und lassen weder Membran noch Chromatingerüst, noch Nukleolen erkennen. Der Protoplasmaleib der oft bis 25 μ Durchmesser haltenden Zellen ist sehr hell, durchsichtig und enthält zahlreiche feinste runde Alveolen, die beinahe alle gleichgross sind. Zwischen denselben bleibt ein äusserst feines Netz- und Maschenwerk von Protoplasma übrig. Zwischen den dicht gelagerten Zellen nur sehr

spärliche fibrilläre Zwischensubstanz, die aber genügt, um die Zellgrenzen sehr deutlich erscheinen zu lassen. Gelegentlich fehlen im Zentrum der hellen Nester diese trennenden Fibrillen, sodass die Zellgrenzen verwaschen sind. Daselbst konfluieren dann jeweils 3—4 Zellen und auch ihre Kerne sind nähergerückt als in den übrigen Partien. Sehr oft enthalten die hellen Zellen bald mehr, bald weniger, braunes Pigment von körniger Gestalt.

Mancherorts im Tumor, besonders in den peripheren Teilen der Lappen, unter der Kapsel, liegen gruppenweise beisammen zahlreiche vielkernige Riesenzellen von verschiedener Gestalt und Grösse. Ihr Durchmesser variiert zwischen 15 und 120 μ. Sie sind meist in der einen Richtung beträchtlich grösser als in der andern. Ihr Protoplasma ist durchwegs feinst granuliert, enthält meist keine Vakuolen und ist bald dunkler, bald heller bräunlich- bis rötlich-violett tingiert. Die Protoplasmaleiber der wenigen dunkleren Riesenzellen sind scharf umschrieben, wohl abgerundet und grenzen ringsum an fibrilläre Grundsubstanz. Sie enthalten je nach ihrer Grösse 50—100 bis viele Hunderte von Kernen, die meist gleichmässig durch den ganzen Zelleib verteilt liegen und durchschnittlich 4—6 μ messen. Sie sind etwas längsoval, bisweilen mehr rundlich und haben eine unregelmässige zackig-höckrige und buchtige Oberfläche. Kernmembran, Chromatingerüst und Nucleolen nur andeutungsweise vorhanden. Die Kerne liegen meist ganz regellos in der Zelle verteilt, hin und wieder scheinen sie dem Längsdurchmesser parallel angeordnet zu sein.

Die heller gefärbten Riesenzellen liegen in kleinen und grossen Gruppen beisammen und sind fast durchwegs kleiner, nicht so scharf begrenzt. Sie enthalten auch weniger, 5—10—30 Kerne. Ihre Oberfläche zeigt zahlreiche konkave Ausbuchtungen, in denen kleine Tumorzellen liegen, oder umgekehrt: die Riesenzellen senden langgestreckte zackige Fortsätze aus, die zwischen die benachbarten kleinen Tumorzellen hineinragen. An anderen Orten sind die kleinen Tumorzellen weiter von der Oberfläche der Riesenzellen entfernt, beziehungsweise, deren Protoplasmafortsätze umfliessen die kleinen Zellen förmlich. Mitunter enthalten Riesenzellen mitten in ihrem Leib mehr oder weniger scharf begrenzte hellere Protoplasmapartien von runder bis ovoider Gestalt, in deren Mitte sich gewöhnlich ein grosser (8 μ Durchmesser) heller Kern befindet, während die Kerne der Riesenzellen knapp halb so gross und dunkel sind. Man hat hier und da den Eindruck, als ob die Grenzen zwischen hellerem und dunklerem Protoplasma sich verwischten, wobei gleichzeitig die von hellerem Protoplasma umgebenen

Kerne kleiner und dunkler würden und ihre pralle Membran verlören, um den Kernen der Riesenzellen ähnlich zu werden. In der Nachbarschaft der in grösseren Nestern beisammenliegenden Riesenzellen finden sich gelegentlich ziemlich zahlreiche grosse runde Zellen mit deutlich acidophilem Protoplasma, die 1—2—3 grosse bläschenförmige, oft exzentrisch gelagerte Kerne enthalten. Sie scheinen Übergangsformen von kleinen Tumorzellen zu Riesenzellen zu bilden. In den Riesenzellen selbst wurden nie, in den übrigen Zellen nur selten Kernteilungsfiguren nachgewiesen. (Formolfixiertes Material.)

Die Partien des Tumors, die reichlich Riesenzellen enthalten, sind sehr arm an Bindegewebsfibrillen. Die Zellen liegen dort direkt aneinander oder sind von ganz spärlicher homogener Grundsubstanz getrennt. In der Nachbarschaft der Riesenzellen finden sich nur ausnahmsweise Fibrillen.

Ausser diesem gruppenweisen Auftreten von Riesenzellen finden sich mitten in den zellreichsten Lappen ohne besondere Abgrenzung gegen die gewöhnlichen Tumorzellen vereinzelte Riesenzellen von mehr rundlicher Gestalt, deren Kerne bald im Zentrum liegen und einen kernlosen Protoplasmasaum am Rand freilassen, bald aber umgekehrt an der Peripherie liegen, sodass das Innere der Zellen frei von Kernen bleibt. Diese Formen gleichen einigermassen den Langhansschen Riesenzellen der Tuberkel, nur sind die Kerne zahlreicher und weniger in nur einer Schicht angeordnet. In der Umgebung dieser einzelnen Riesenzellen zeigen sich weniger Übergangsformen; sie selbst haben auch nur ganz selten Einschlüsse und scheinen mehr ruhende Formen zu sein.

An vielen Stellen in der äusseren Kapsel und in den Septen, sowie in ihnen benachbarten, besonders in kleineren Lappen liegt reichlich, in Häufchen angeordnet, intra- und extrazellulär gelagertes körniges hellbräunliches Pigment, das Eisenreaktion gibt. Hier und da liegt dies Pigment in der Nachbarschaft von Gefässen. Gelegentlich finden sich neben den Pigmenthaufen frische Blutungen im Gewebe und geringe Lymphocyteninfiltration.

Auffallend ist, dass sich dies Pigment sehr oft gerade dort findet, wo nesterweise die oben beschriebenen hellen Zellen beisammenliegen, während die Riesenzellen so gut wie nie Pigment enthalten. Auch sind die riesenzellenhaltigen Partien meist sehr gut von den Nestern mit hellen Zellen getrennt.

Was die Gefässe der Tumorlappen belangt, so sind dieselben im Ganzen eher spärlich, und bestehen sozusagen nur aus Kapillaren, mit

allerdings meist recht reichlicher Adventitia. In den Partien mit hellen Zellen bilden die Kapillaren ein ziemlich enges Netz. In den übrigen Tumorpartien sind sie spärlicher und in der Nähe der Riesenzellen finden sie sich nur selten. Beziehungen von Riesenzellen zu Kapillaren konnten nirgends beobachtet werden. Die Bestsche Glykogenfärbung fiel total negativ aus. Im Weigertschen Elastinpräparat sieht man nur in den grösseren bindegewebigen Septen vereinzelte elastische Fasern liegen. Nirgends Verklumpungen von elastischen Fasern, nirgends Bilder im Sinne einer Intimasarkomatose.

II.[1]) [M. B. 1912/282.] Der 16-jährige Friedr. Sch., Metzgerlehrling, in dessen Anamnese keine erblichen Krankheiten zu finden sind, und der selbst völlig gesund ist, bemerkte seit ca. 2 Jahren an der Streckseite der II. Phalanx des rechten Zeigfingers eine langsam zunehmende Geschwulst, die keine Schmerzen bereitete und die Beweglichkeit des Fingers in keiner Weise behinderte. Seit etwa 9 Monaten rascheres Wachstum. Bei der Untersuchung war der Tumor ca. bohnengross, derb, nicht empfindlich, gegen die Unterlage wenig verschieblich, von glatter Oberfläche. Die Haut darüber normal, frei. Die Funktion ungestört.

Bei der Operation zeigte es sich, dass der Tumor von der Sehnenscheide des Streckers ausging. Heilung p. p. Bis jetzt (ca. 4 Monate) kein Recidiv.

Makroskopisch war der Tumor ca. $2 : 2\,^1/_2 : 1$ cm gross, von glatter, nur durch einzelne seichte Furchen in einige Lappen abgegrenzter Oberfläche. Konsistenz derb, Farbe hellgraubraun. Auf Schnitt Gewebe hellgelblichgrau, von einzelnen fibrösen Strängen durchzogen. Einige dunkelbraune schmale gewundene Züge bewirkten eine marmorierte Zeichnung. — Fixation in 4% Formol. Weitere Behandlung wie oben.

Mikroskopisch zeigt der Tumor bei Lupenvergrösserung an einigen Stellen Fragmente einer nicht sehr dicken Kapsel, von der einige wenige schmale Septen in die Tiefe der Geschwulst eindringen und dadurch eine undeutliche, bald stärkere, bald weniger ausgesprochene Lappung bewirken. Einzelne sehr tief einschneidende Spalten helfen die Lappung noch deutlicher zu gestalten. An einer Stelle liegt der Kapsel wenig lockeres fibrilläres Bindegewebe auf, in dem vereinzelte grössere Gefässe verlaufen und das sich intensiv fuchsinrot färbt im

[1]) Herr Prof. Kleinknecht in Mülhausen i. E. war so gütig, mir die klin. Notizen zugänglich zu machen, wofür ich ihm bestens danke.

van Giesonpräparat. Die Masse des Tumors selbst besteht aus sehr reichlichem fibrillärem Bindegewebe, das, wie besonders am van Giesonpräparat sehr deutlich, schon bei schwächster Vergrösserung zu sehen ist, in verschiedener Mächtigkeit angeordnet ist und sich nirgends leuchtend rot, sondern eher orange- bis gelbrot färbt. Im Zentrum der einzelnen Lappen liegen die fibrösen Züge besonders dicht und lassen zwischen sich nur sehr wenige und kleine Inseln, in denen spärliche Zellen liegen. Mehr an der Peripherie der Lappen sind die Bindegewebszüge schmäler und lockerer verflochten, sodass sie sehr reichliche und meist ziemlich grosse Zellinseln umschliessen. Die Bindegewebsbündel in den letztgenannten Partien sind selbst auch etwas zellreicher als die der erst erwähnten. In den grösseren Zellinseln am Rande der Lappen lassen sich stellenweise Riesenzellen erkennen. Dann liegen daselbst, aber auch in dem zwischengelegenen Bindegewebe Häufchen von braunem Pigment.

In den Lappen selbst sind nirgends grössere Gefässe zu sehen.

Bei stärkerer Vergrösserung bestehen die Kapsel, sowie die grösseren Septen aus meist ziemlich dicken und breiten, oft gewellten Fibrillen von parallelem Verlauf, zwischen denen eine mittlere Menge von meist spindeligen, bläschenförmigen, hellen Kernen mit kleinem Nukleolus liegen. Stellenweise konfluieren die Fibrillen zu einer homogenen, rosa gefärbten Masse, die nur sehr spärliche kleine Kerne enthält.

Die in der Kapsel und in den grösseren interlobulären Septen verlaufenden Gefässe, sowohl Arterien wie Venen, besitzen deutlich alle drei Wandschichten; bei den Gefässen von ca. 100—150 μ Durchmesser besteht kein Missverhältnis zwischen Wanddicke und Lumendurchmesser.

Die Tumorlappen selbst sind verschieden zellreich, so zwar, dass der grösste Kerngehalt an der Peripherie, die zellärmsten Partien im Zentrum der Lappen sich befinden.

Was die Zellen des Tumors betrifft, so kann man im wesentlichen dreierlei Arten unterscheiden: 1. Bindegewebszellen, 2. Zellen, die in grösseren Häufchen an der Peripherie ohne viel Zwischensubstanz beisammen liegen, 3. Riesenzellen.

1. Die Bindegewebszellen, die zwischen den Fibrillen der schmäleren und breiteren Bündel liegen, sind gewöhnlich ohne deutliches Protoplasma. Man sieht meist nur ihre Kerne. Dieselben sind länglich, ovoid, bläschenförmig, hell, mit sehr spärlichem Chromatingerüst und meist deutlichem kleinem Nukleolus. Sie sind durchschnittlich 12—16 μ lang und 3—4 μ dick. Gelegentlich sind sie länger und schmäler, an

den Enden etwas zugespitzt und messen dann ca. 20—25 μ. Sie liegen in Abständen, die das 2—4fache ihrer Grösse betragen.

2. Die Zellen, die in den schon bei Lupenvergrösserung sichtbaren Häufchen zusammenliegen, sind von äusserst spärlicher, oft kaum zu erkennender fibrillärer oder homogener Zwischensubstanz getrennt. Sie sind ziemlich gross, 20—30 μ Durchmesser, scharf begrenzt, polyedrisch. Ihr Kern ist meist rund mit deutlicher Kernmembran und einem sektorähnlichen Einschnitt an einer Seite. Ein Chromatingerüst fehlt, sodass der Kern ziemlich hell erscheint, dagegen findet sich überall ein bis 2 μ Durchmesser grosses, rundes, blaugefärbtes Kernkörperchen. Das Protoplasma dieser Zellen verhält sich verschieden, je nach ihrer Lage an der Peripherie oder im Zentrum eines Zellhäufchens.

An der Peripherie, wo die Zellen noch spärlicher und von reichlicher Zwischensubstanz umgeben sind, ist das Protoplasma scharf begrenzt, rund bis oval, ziemlich hell, nicht granuliert. Der Kern liegt in der Mitte der Zelle.

Im Zentrum der Nester, wo sich nur sehr wenig Zwischensubstanz befindet, konfigurieren sich die Zellen durch gegenseitigen Druck und werden polygonal, unregelmässig, oft mit langen Fortsätzen, die sie zwischen andere Zellen hinein entsenden. Das Protoplasma ist dann etwas dunkler und liegt, um den Kern gelagert, in einer Ecke der Zelle, während der Rest durch eine grosse Vakuole gebildet wird, die bis 20 und 30 μ messen kann. Öfters scheinen solche Vakuolen zu konfluieren, indem keine sicheren Zellgrenzen mehr zwischen ihnen vorhanden sind.

In Zellen mit sehr grossen Vakuolen ist der Kern meist kleiner, dichter, länglich, mit 1—2 unregelmässigen Nukleolen, und samt dem Protoplasma an den Rand der Zelle gedrängt. Es finden sich nirgends Bilder wie im Fettgewebe, wo Kern und Protoplasma ganz platt gedrückt sind.

An anderen Stellen sind die Zellen samt ihren Vakuolen noch kleiner; besonders in der Nähe der breiteren Bindegewebszüge, von denen die Nester umgrenzt sind, finden sich diese Bilder. Das Protoplasma hat geringere Ausdehnung und die Kerne liegen daher näher beisammen. Sie sind eher den gewöhnlichen Bindegewebskernen gleich, sowohl was Grösse als auch was Form betrifft, und dunkler gefärbt als die oben beschriebenen grossen runden Kerne. Die Vakuolen liegen unregelmässig im Protoplasma und sind noch nicht so gross, dass sie den Kern aus seiner zentralen Lage verschieben.

3. Riesenzellen: In den schon öfters erwähnten Zellhäufchen finden sich auch ziemlich reichliche vielkernige Riesenzellen; aber auch un-

abhängig von den Zellhäufchen kommen vereinzelte Riesenzellen im Gewebe vor.

Sie besitzen einen ziemlich dunkelgefärbten, basophilen, feinstgranulierten Protoplasmaleib, der ganz unregelmässige Begrenzung aufweist. Wo diese Riesenzellen an fibrilläre Grundsubstanz anstossen, sind sie ziemlich scharf umschrieben. Meist jedoch finden sie sich inmitten der oben erwähnten Zellen mit grossen Vakuolen. Ihr Rand ist dann, den benachbarten Zellen entsprechend, konkav ausgebuchtet. Die zwischen einzelnen Ausbuchtungen stehenbleibenden Fortsätze der Riesenzellen erstrecken sich oft recht weit zwischen die benachbarten Zellen hinein. Ihre Grösse beträgt 60—100 μ mit ca. 20—100 Kernen.

Die zahlreichen Kerne der Riesenzellen liegen meist gleichmässig durch den ganzen Protoplasmaleib zerstreut, sind länglich oval, bläschenförmig, ohne Chromatingerüst, aber mit deutlichem Nukleolus. Sie sind beinahe alle gleich gross und messen 7—8 : 8—10 μ. Sie sind mit ihrer Längsrichtung ganz willkürlich kreuz und quer gestellt.

Während die den Riesenzellen benachbarten Zellen fast ausnahmslos kleinere und grössere Vakuolen enthalten, sind diese selbst niemals von solchen durchsetzt.

Was nun die Entstehung dieser Riesenzellen betrifft, so sieht man alle möglichen Stadien des Übergangs von mit Vakuolen behafteten runden Zellen zu Riesenzellen: die Grenzen der ersteren werden verwischt; ihr helles Protoplasma wird dunkler; der grosse runde helle Kern wird etwas kleiner, dichter, länglich; die Vakuolen gehen verloren. Andererseits sind aber auch alle Übergänge vorhanden zwischen den Bindegewebszellen und den mit Vakuolen behafteten runden Zellen.

Man findet auch, im dunkeln Protoplasma der Riesenzellen eingeschlossen, hellere, wohl umschriebene Zellen ohne Vakuolen, die nach und nach die angeführten Umwandlungen durchlaufen.

In den Zellinseln, aber auch im übrigen Gewebe zerstreut liegen kleinere und grössere Häufchen von körnigem, dunkelbraungelbem Pigment, das Eisenreaktion gibt und das teils intra-, teils extrazellulär liegt. In der Nachbarschaft dieser pigmentierten Stellen ganz vereinzelte Lymphocyten.

Der Tumor ist ziemlich gut vaskularisiert: in den Septen verlaufen grössere Gefässe, Arterien und Venen; und im Zentrum der einzelnen Lappen finden sich zahlreiche Kapillaren und kleinere Gefässe, die aber zu den Riesenzellen in keinerlei Beziehung stehen.

Nirgends Glykogen. Elastischen Fasern begegnet man hie und da in den grösseren bindegewebigen Septen zwischen den einzelnen

Lappen. Das Tumorgewebe selbst ist fast völlig frei von elastischen Elementen.

III.[1]) [M. B. 1910/510.] Das 42-jährige Frl. W., Glätterin, bemerkte seit 2—3 Jahren an der III. Phalanx des linken Mittelfingers dorsal eine Geschwulst, die im Laufe der Zeit ohne je Schmerzen zu bereiten, kleinhaselnussgross wurde. Die Beweglichkeit gegen die Haut war nicht zu prüfen, da diese wegen der Grösse des Tumors allzusehr gespannt wurde. Bei der Operation stellte es sich heraus, dass die Sehnenscheide den Ausgangspunkt der Neubildung bildete. Heilung p. p. Narbe heute fast unsichtbar. 2 Jahre später wurde ein ebenso grosses Rezidiv entfernt, dass aber leider aus Unachtsamkeit der Wärterin fortgeschüttet wurde und so für die Untersuchung verloren ging.

Makroskopisch zeigte der Tumor exquisit lappigen Bau, eine deutliche Kapsel und auf Schnitt war das Gewebe grauweisslich mit gelblichbräunlicher marmorierter Zeichnung. Die Konsistenz sehr hart. Technik wie oben.

Mikroskopisch zeigt der Tumor bei Lupenvergrösserung lappigen Bau. Die einzelnen Lappen sind rund bis ovoid und messen 4—6 mm. Sie sind von einer ziemlich derben bindegewebigen Kapsel scharf nach aussen abgegrenzt. Auch zwischen den einzelnen Lappen finden sich breite Ränder von kernarmem Bindegewebe. Die Lappen sind verschieden zellreich und auch nicht überall gleichmässig aufgebaut. Vielerorts erkennt man kleine kernreichere Läppchen von rundlicher bis länglicher Gestalt, die durch zarte, weniger deutlich auffallende Septen kernärmeren Gewebes von einander abgegrenzt werden. Besonders am van Gieson präparat sind diese Verhältnisse deutlich: im allgemeinen sind die peripherisch gelegenen Läppchen kleiner als die zentralen und zeigen auch in der Richtung des Radius der Lappen geringe Abplattung, während die zentralen Läppchen eher rundlich sind. An einzelnen Stellen erreichen sie recht beträchtliche Grösse, an andern Orten sind sie selten und klein. In einigen Partien ist die Abteilung in Läppchen überhaupt weniger oder gar nicht ausgesprochen. In diesen Lobuli lassen sich deutlich kleine, meist runde Herde unterscheiden, die viel durchsichtiger sind als das umliegende Gewebe. In den Randpartien, in der Nähe der Kapsel, liegen kleine Häufchen von dunkelbraunem Pigment; ebensolches Pigment ist auch oft in nächster Nähe der kleinen durchsichtigen Herde zu sehen. Grössere Gefässe sind nur in den breiteren interlobären

[1]) Herrn Dr. Kreis in Basel danke ich für die Angaben über das klinische Verhalten.

Septen nachzuweisen. Riesenzellen sind mit der Lupe nur an wenigen Stellen zu erkennen.

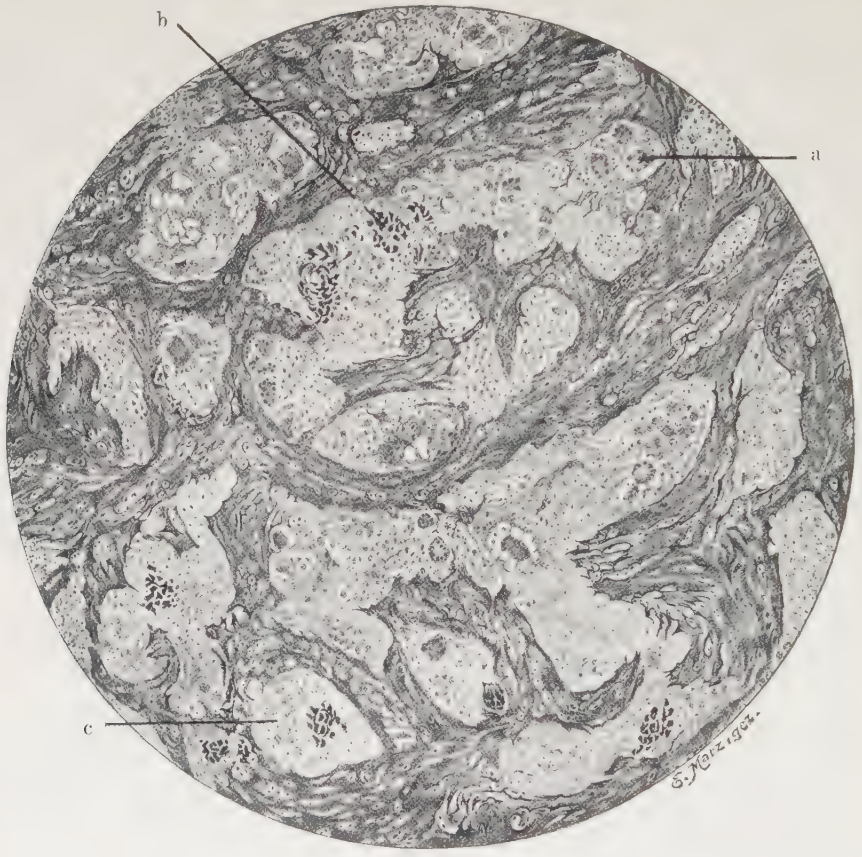

Abb. I: Fall 3. v. Giesonpräparat. Reichert: Ok. 2, Obj. 3.

Man sieht hier die Nester von hellen Zellen, die in wechselnder Zahl Riesenzellen enthalten und in denen vielfach Haufen von scholligem Pigment liegen. Die Nester werden von breiten bindegewebigen Septen von einander getrennt.

a = Riesenzellen, b = Pigment, c = helle Zellen.

Bei stärkerer Vergrösserung sind die äussere Kapsel, wie die zwischen den Lappen gelegenen Septen sehr scharf begrenzt und zwar nach aussen sowohl wie gegen das Tumorgewebe der Lappen hin. An wenigen Stellen allerdings finden sich auch allmähliche Übergänge. Im allgemeinen färbt sich die Kapsel im van Giesonpräparat mehr orangerot, die kleineren Bündel fibrillärer Substanz im Zentrum leuchtend fuchsinrot. Die Kapsel besteht aus sehr kernarmem Bindegewebe, dessen Fibrillen meist recht derb sind und gestreckten, hin und wieder etwas

geschlängelten Verlauf zeigen. In den Spalten zwischen den Fibrillen liegen kleine spindelige bis ovoide Kerne mit spärlichem Chromatingerüst und meist undeutlichem Nukleolus. Öfters sind die Zellen auch grösser, langgestreckt und an beiden Enden scharf zugespitzt.

An einigen Stellen neben der äusseren Kapsel findet sich Sehnengewebe: straffe, gerade verlaufende ziemlich derbe Fibrillen mit spärlichen, sehr langen, spitzigen Kernen.

Gelegentlich splittern sich die Fibrillen der Kapsel, nahe der inneren Grenze derselben, etwas auf und dann liegen in den so entstandenen Spalten reichlichere ovoide bis rundliche Kerne dichter gelagert beisammen. An Stellen, wo die Kapsel weniger gut abgesetzt erscheint, finden sich reichlicher solche Aufsplitterungen der Fibrillen, sodass grössere langgestreckte, an beiden Enden spitz zulaufende Lücken entstehen, die mit Zellen angefüllt sind. Man hat den Eindruck, als ob solche Zellinseln Übergänge darstellten zu den grösseren runden Läppchen, die mehr im Zentrum der Lappen anzutreffen sind.

An wenigen Stellen finden sich, der äusseren Oberfläche der Kapsel aufliegend, kleine Fetzen von sehr lockerem, fibrillärem Bindegewebe.

In den interlobären Septen verlaufen die grösseren Gefässe, deren Wandungen meist etwas verdickt sind; besonders die Muskularis ist recht kräftig. Gelegentlich ist das Lumen aus seiner zentralen Lage an die Peripherie verschoben. In den äusseren Wandschichten der Gefässe findet sich oft dunkelbraunes, feingekörntes Pigment. Im Innern der Lappen sieht man nur kleinere Gefässe: präkapillare Arterien und Kapillaren mit schönem Endothel und wenigen adventitiellen Fasern. So gut wie nirgends lassen sich rote Blutkörperchen in den kleineren Gefässen nachweisen. Hie und da findet man vereinzelte Erythrocyten frei im Gewebe. Solche Stellen liegen oft in der Nähe von Pigmenthäufchen.

Im Innern der Lappen sieht man die oben erwähnten Läppchen, durch schmälere Septen von Bindegewebe von einander getrennt. Sie enthalten je nach ihrer Grösse mehr oder weniger Zellen, die im grossen und ganzen denselben Charakter zeigen. Der Zelleib ist ziemlich überall gleichgross (20—25 μ), von polyedrischer Gestalt und ziemlich unscharfer Begrenzung. Das Protoplasma ist hell, leicht violett gefärbt und homogen. Der Kern liegt meist zentral, weist eine deutliche Kernmembran auf mit spärlichem Chromatingerüst und enthält oft einen kleinen runden Nukleolus. Die Gestalt der Kerne ist im allgemeinen länglich-eiförmig mit glattem Kontur. Es kommen aber auch nieren- und bohnenförmige Gestalten vor. Gelegentlich trifft man auch auf unregelmässig polyedrische

Kerne mit einspringenden Ecken. Hie und da enthalten die Zellen neben dem Kern eine runde Vakuole. Überall zwischen den Zellen ziemlich reichlich fibrilläre Grundsubstanz.

Die einzelnen Zellnester sind recht verschieden gross, die kleinsten bestehen aus drei bis vier Zellen, während die grösseren bis zu fünfzig und hundert enthalten können. Viele der kleinsten Nester zeigen etwas längliche oder polyedrische Zellen mit einem homogen-hellviolett gefärbten Protoplasma, das gewöhnlich etwas unscharf gegen die Umgebung abgegrenzt erscheint. In den grösseren Nestern, etwa von sechs bis zehn Zellen an aufwärts, lassen sich deutlich zweierlei Formen unterscheiden. Die einen, die reichlicher vertreten sind, gleichen genau den vorhin beschriebenen; die anderen sind meist rund oder oval, besitzen aber eine sehr deutliche Abgrenzung und einen hellen homogenen Protoplasmaleib. Die Kerne verhalten sich bei beiden Formen ungefähr gleich: sie sind meist oval, $1^1/_2$ mal so lang als breit, gelegentlich aber auch rund oder länglicher, eher den Bindegewebskernen gleichend. Die Kernmembran ist überall sehr deutlich ausgesprochen, scharf und dunkel gezeichnet. Im Innern erkennt man ein feinmaschiges Chromatingerüst mit feinen dunkleren Körnchen an den Stellen, wo mehrere Bälkchen zusammenstossen oder wo sie an der Kernmembran beginnen. Fast alle Kerne enthalten ein deutliches rundes, dunkel gefärbtes Kernkörperchen von meist leicht exzentrischer Lage.

In den grösseren Nestern befinden sich viele Zellen mit Vakuolen. An der Peripherie der Nester sind die Vakuolen ungefähr von der Grösse der Kerne und liegen dann dem Kern gegenüber am einen Pol der Zelle. In diesem Zustande scheinen die Kerne ganz unverändert zu sein. Wenn die Vakuolen grösser werden und ungefähr die Hälfte oder $^2/_3$ der Zelle einnehmen, so ist der stark exzentrisch gelegene Kern meist etwas kleiner, rund und dunkler gefärbt. Jede Zelle enthält gewöhnlich nur eine Vakuole, obschon auch zwei und drei entsprechend kleinere Hohlräume nachzuweisen sind. Nirgends entstehen Bilder wie beim Fettgewebe, wo Kern und Protoplasma an der Wand platt gedrückt liegen; immer bleibt noch ein deutlicher Rest von Protoplasma übrig, in dem der wenig veränderte Kern bequem Platz hat. In manchen dieser Zellnester findet sich reichlich bräunlichgelbes Pigment in Form von kleineren und grösseren Körnern, die oft maulbeerförmig zusammenliegen und Eisenreaktion geben. Dieses Pigment füllt die Zellen zum Teil vollständig aus, sodass der meist etwas kleinere und dunklere Kern an die Peripherie gerückt ist; oft liegt der Kern aber auch im Zentrum, zum Teil ist er zwischen den Zellen gelagert.

Manche Zellen enthalten gleichzeitig Pigment und Vakuolen. In der Umgebung solcher Pigmenthäufchen trifft man hie und da vereinzelte Lymphocyten an und selten auch polynukleäre Leukocyten. Kernteilungsfiguren sind relativ selten, jedoch sind die wenigen sehr gut erhalten.

In sehr vielen Zellnestern erkennt man Riesenzellen, die teils im Zentrum, teils in der Peripherie liegen. Nur ganz vereinzelte sind unabhängig von den Zellnestern mitten in den breiteren Bindegewebsbündeln gelegen. Ihr Protoplasmaleib ist dunkelviolett, dunkler als derjenige der gewöhnlichen Zellen und enthält je nach der Grösse fünfzig bis hundert Kerne. Die Kerne sind ziemlich gleich gross wie die der umgebenden Zellen und ebenso gebaut; nur gleichen sie sich in ihrer Gestalt mehr, indem die kugeligen und die längeren Formen fehlen. Sie sind regellos durch den ganzen Zelleib zerstreut und liegen mit ihrem grössten Durchmesser kreuz und quer durcheinander. Kernteilungsfiguren fehlen in den Riesenzellen. Der Rand der Riesenzellen ist wenig scharf begrenzt und geht oft unmerklich in die umgebenden vakuolenhaltigen Zellen über. Im Zentrum der Riesenzellen kommen Vakuolen jedoch nie vor.

Was die Gestalt und das Verhalten zu den umgebenden Zellen betrifft, so ist es dasselbe, wie in den beiden ersten Fällen.

Einige Riesenzellen unterscheiden sich von den beschriebenen dadurch, dass ihr Protoplasma so dunkel gefärbt ist, dass man bei gleicher Schnittdicke (12—15 μ) kaum die tiefer darin liegenden Kerne deutlich erkennen kann, während die anderen Riesenzellen sehr schön transparent sind. In diesen dunkeln Zellen sind die Kerne kleiner, länglich und viel dunkler gefärbt; ihr Protoplasma zeigt allerfeinste Granulationen. In der Umgebung liegen oft Zellen mit besonders grossen hellen Vakuolen. Beziehungen zwischen Riesenzellen und Pigment lassen sich nirgends erkennen.

Mitten im Tumorgewebe sind Gefässe sehr spärlich; die grösseren sind auf die Kapsel und die interlobären Septen beschränkt und nur Kapillaren lassen sich in den breiteren Bindegewebszügen nachweisen. Die Zellnester enthalten nirgends Kapillaren oder Fibrillen, i. e. die Zellen sind unmittelbar aneinander gelagert. Glykogen negativ. Elastische Fasern wie oben bei Fall 1 und 2.

IV.[1]) M. B. 1912/842.] Patient St. trug schon längere Zeit an der Endphalanx des linken Mittelfingers eine Geschwulst, die seit

[1]) Der Tumor wurde uns aus der Krankenanstalt Aarau, Oberarzt: Dr. Bircher, zugesandt. Ihm danke ich für die klinischen Bemerkungen bestens.

ca. 6 Wochen rascher gewachsen war und seit etwa 3 Wochen etwas schmerzte. Funktionsstörungen bestanden nur insofern, als die Beugung etwas behindert war. Die Haut über der Geschwulst war leicht verschieblich; diese selbst mit der Unterlage verwachsen, so zwar, dass in longitudinaler Richtung eine geringgradige Beweglichkeit vorhanden war. Patient gibt an, an der Stelle ein Trauma (Stockschlag) erlitten zu haben. Bei der in Lokalanästhesie vorgenommenen Operation zeigte es sich, dass der Tumor von der Beugesehnenscheide ausging und sich leicht ausschälen liess. Über Alter und Beruf des Patienten konnte ich nichts näheres in Erfahrung bringen.

Makroskopisch: 17:15:9 mm grosser Tumor von glatter Oberfläche, an der einige kleine Bindegewebsfetzen haften. Lappiger Bau nur angedeutet. Auf Schnitt eine ca. 1 mm dicke bindegewebige Kapsel, die den Tumor ringsum begrenzt. Gewebe teils grauweisslich, transparent, mit einem Stich ins bläuliche, teils gelbbräunlich, wenig transparent. Die weisslichen Partien nehmen meist die Gegend am Rande, nahe der Kapsel, ein, während die gelblichen Partien im Zentrum liegen und oft 5—8 mm Durchmesser halten. An einigen Stellen bilden die gelblich gefärbten Partien marmorierte Zeichnung. Von der Schnittfläche kein Saft abstreifbar.

Mikroskopisch: Lupenvergrösserung. Der Tumor ist ringsum von einer bis zu 1 mm dicken Kapsel umgeben, die fast überall gegen das übrige Tumorgewebe sehr gut abgegrenzt ist. Ein lappiger Bau ist nirgends so deutlich ausgesprochen wie bei Fall 1—3, jedoch gibt es auch hier einige breitere Bindegewebszüge, die von der Peripherie gegen das Zentrum hinziehen. An verschiedenen Stellen besteht sehr wechselnder Kerngehalt: man sieht Partien, die sich aus Bindegewebe zusammensetzen und nicht mehr Kerne enthalten als die äussere Kapsel; andere Partien wieder erinnern eher an einen malignen Tumor der Bindesubstanzreihe. Stellenweise finden sich kleine Nester und Stränge, die bedeutend heller erscheinen als das umgebende Gewebe. In der Nähe solcher Stellen fallen oft kleine Häufchen von braunem bis bräunlichgelbem Pigment auf. Grössere Gefässe erkennt man nirgends. Hie und da kleinste dunkle Flecken, die Riesenzellen entsprechen. Der Kapsel aufliegend, stellenweise etwas lockeres Bindegewebe und wenig Fettgewebe.

Bei stärkerer Vergrösserung besteht die äussere Kapsel aus straffem Bindegewebe mit ziemlich dicken, gerade verlaufenden Fibrillen, zwischen denen sehr spärliche langgestreckte, an beiden Enden zugespitzte Kerne eingelagert sind. Mancherorts verschmelzen mehrere der Fibrillen zu

homogenen, leicht bläulich-violett gefärbten Bündeln oder es hat sich die ganze Kapsel in solche homogene Massen verwandelt, in denen nur noch wenige Kerne erhalten sind. Hie und da fehlen auch in kleineren Bezirken alle Kerne. Partienweise zeigen die Fibrillen etwas gewellten Verlauf und enthalten daselbst mehr Kerne. Grössere Ansammlungen von sehr dunklen pyknotischen Kernen sind wohl auf Formolwirkung zurückzuführen.

Die kernarmen Partien des eigentlichen Tumorgewebes sind meist dicht unter der Kapsel gelegen und grenzen sich weniger gut von derselben ab. Sie bestehen aus zahlreichen, ziemlich dicken Bindegewebsfibrillen, die sich gegenseitig durchflechten, im grossen und ganzen aber parallel zu den Fibrillen der Kapsel verlaufen. In den spärlichen spaltförmigen Zwischenräumen liegen wenige, meist nicht sehr lange, ziemlich dunkle Kerne von spindliger Gestalt. Gelegentlich sind auch hier einzelne Fibrillen zu breiteren, homogenen Bändern von bläulich-violetter Farbe verschmolzen.

Weitaus der grösste Teil des Tumors, besonders die zentralen Partien, bestehen aus einem viel zellreicheren Gewebe. Die Kerne zeigen keinen einheitlichen Charakter: bald sind sie länglich, spindlig, bald rund oder polyedrisch, bald ganz unregelmässig gestaltet. Sie besitzen eine deutliche Kernmembran, ein weniger gut ausgesprochenes Chromatingerüst, und allermeist einen rundlichen, zentral gelegenen Nukleolus. Vereinzelte hübsche Kernteilungsfiguren. Die Zelleiber sind nur ganz selten zu erkennen. Zwischen den Kernen befindet sich zum Teil homogene, zum Teil fibrilläre Grundsubstanz, sodass die Kerne meistens um das anderthalb- bis zweifache ihres Durchmessers von einander entfernt liegen. Öfters ist die Grundsubstanz aber auch mächtiger, wodurch breitere kernlose Komplexe entstehen. An Orten, wo längliche Kerne vorherrschen, sind dieselben oft ausgerichtet, sodass Bündel und Stränge angedeutet werden.

Gewöhnlich jedoch liegen die Kerne regellos durcheinander.

In diesen zellreicheren Partien finden sich, bald mehr, bald weniger zahlreiche, kleine runde Häufchen von sehr hellen, durchsichtigen Zellen, wie sie weiter unten genauer beschrieben werden sollen. Auch längere Stränge von ca. 1—2—3 Zelldurchmessern Breite kommen vor. Endlich sieht man auch ausserhalb der zellreichen Partien grosse Komplexe, die nur aus solchen hellen Zellen aufgebaut sind. (S. Abb. II, S. 34.)

Die Gestalt der Zellen ist meist kugelig, rund, oder etwas länglich, sodass sich Länge und Breite verhält wie 3:2. Meist liegen ein paar Zellen unmittelbar aneinander, wobei sie durch gegenseitige Konfiguration

polyedrisch werden. Solche kleine Zellgruppen werden durch bald sehr feine, bald etwas gröbere Bindegewebsfibrillen von einander getrennt. Das Ganze sieht aus wie ein feines Netz, in dessen Maschen je zwei bis drei Zellen liegen.

Abb. II: Fall 4. v. Giesonpräparat. Reichert: Ok. 2, Obj. 3.

Man erkennt hier ausserordentlich deutlich die Nester und Züge von Xanthomzellen, die durch mässig zellreiche Bindegewebssepten von einander getrennt werden.

Die Grösse der Zellen beträgt durchschnittlich 25 μ, jedoch kommen auch solche von bis 40 μ Durchmesser vor, kleinere Formen sind selten.

Jede Zelle besitzt eine scharf ausgeprägte zarte Zellmembran. Der Protoplasmaleib ist am alkoholfixierten Präparat sehr hell und durchaus gleichmässig von kleinsten Vakuolen durchsetzt, die nur ein sehr feines Protoplasmanetz zwischen sich übrig lassen. Die Vakuolen messen 0,8—1,0 μ und sind in der Nachbarschaft des Kerns sowie an der Peripherie der Zellen gleich zahlreich.

Am frischen Formalingefrierschnitt, der mit Sudan III behandelt wurde, lassen sich diese Verhältnisse nicht so scharf erkennen, da alle Vakuolen mit intensiv gelbrot gefärbten Fettkügelchen gefüllt sind, die das ganze Bild verschleiern.

Jede Zelle besitzt mindestens einen, gewöhnlich zentral gelegenen Kern. Formen mit zwei, drei und mehr Kernen sind nicht selten, jedoch herrschen ein- und zweikernige Zellen vor. Wo mehrere Kerne sind, befinden sie sich mehr gegen die Peripherie gerückt.

Die Gestalt der Kerne ist eine meist recht unregelmässige: es gibt rundliche und längliche Formen, meist findet man jedoch polyedrische mit vielen einspringenden Winkeln; oft scheint die Oberfläche auch wie zerknittert. Die Grösse beträgt 6—8 μ. Eine feine Kernmembran ist überall deutlich ausgesprochen; das Chromatingerüst meist nicht gut zu erkennen. Im Zentrum ein runder, dunkler, bis $1^1/_2\,\mu$ messender Nucleolus. Zahlreiche Kerne sind etwas kleiner und dunkler als die eben beschriebenen und finden sich dann gewöhnlich zu mehreren in einer Zelle. Sichere Kernteilungsfiguren waren nirgends zu sehen.

In manchen Nestern kommen neben den hellen, fein vakuolisierten Zellen auch vielkernige Riesenzellen, in relativ geringer Anzahl, vor. Sie erreichen im allgemeinen die Grösse der in Fall 1 und 2 beschriebenen nicht und enthalten dementsprechend auch weniger Kerne. Immerhin kommen Formen von bis 40 und 50 μ Durchmesser vor.

Ihre äussere Gestalt, die Kerne, die Beziehungen zur Nachbarschaft, sind die nämlichen wie bei den weiter oben geschilderten Fällen. Das Protoplasma ist feinst granuliert und im Sudan III-Präparat ist der ganze Zelleib angefüllt mit kleinsten Fettröpfchen.

Neben diesen kommen aber auch, in kleinerer Anzahl allerdings, andere Formen von Riesenzellen vor: sie liegen inmitten von hellen Zellen, oder aber auch etwas entfernt von diesen, zwischen den gewöhnlichen Tumorzellen; ja sogar in breiten, kernarmen Partien kann man sie gelegentlich antreffen.

Ihre Gestalt ist rund bis oval, die Oberfläche glatt mit deutlicher Kernmembran. Die Kerne sind weniger zahlreich und befinden sich auf einer Kugel- resp. Ellipsoidfläche angeordnet, sodass sie im Schnitt kreisförmig oder elliptisch gelagert erscheinen. Dieser Kranz von Kernen ist zentral gelegen, sodass er annähernd überall gleich weit von der Zellmembran entfernt ist und sein Durchmesser beträgt etwa $^1/_2$ $^2/_3$ desjenigen der Zelle. (S. Abb. III, S. 36.)

Die Kerne sind recht dunkel gefärbt, im übrigen wie die Kerne der hellen Zellen, aber regelmässiger gestaltet: rund bis oval. Radiäre

Anordnung der Längsachse der Kerne ist nicht deutlich ausgesprochen, vielmehr liegen sie recht regellos im Kreis. In einem grössten Durchmesser des Kernkranzes findet man zehn bis zwölf Kerne, in einer Zelle durchschnittlich dreissig bis fünfzig.

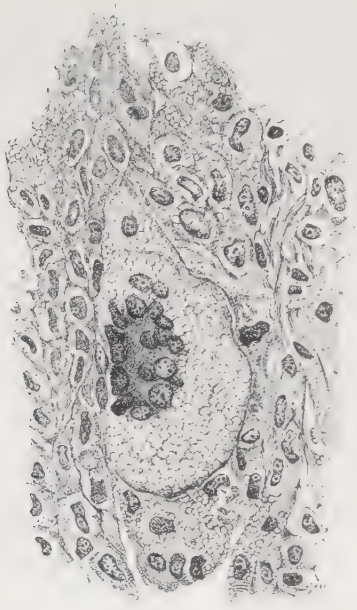

Abb. III: Fall 4. v. Giesonpräparat. Zeiss Kompens. Ok. 4, homog. Immers. 2 mm Ap. 1.30.

Man erkennt hier in einer Gruppe typischer Xanthomzellen eine grosse Riesenzelle, die in der Peripherie ausgedehnte Vakuolisierung zeigt.

Das Protoplasma ist im Innern der durch die Kerne abgegrenzten Kugel ziemlich dunkel, anscheinend homogen, während der ausserhalb der Kerne gelegene Protoplasmasaum viel heller ist und zahlreiche 1,5—2,0 μ messende dicht gelagerte Vakuolen enthält. In den Vakuolen finden sich dieselben Fettkügelchen wie in den hellen Zellen. Zwischen den Vakuolen ein spärlicher Rest von netzförmig angeordnetem Protoplasma.

Manche dieser Riesenzellen sind ziemlich langgestreckt. Ihre zentral gelegenen Kerne bilden eine längsverlaufende Spindel, in deren Mitte dann kein kernloser Protoplasmarest zu sehen ist.

Die den hellen Zellnestern benachbarten gewöhnlichen Tumorzellen besitzen hie und da wenige grössere, oder zahlreiche kleinere Vakuolen und bilden so Übergangsformen zu den hellen Zellen.

An einer Stelle sieht man ein Häufchen epitheloider Zellen mit Lymphocytensaum, in dessen Nachbarschaft eine Langhanssche Riesenzelle liegt. Bei genauerem Zusehen mit der Immersion lassen sich jedoch die zuerst als Lymphocyten imponierenden Kerne in Kerne von Tumorzellen auflösen, die etwas kleiner und chromatinreicher sind als die gewöhnlichen Zellkerne des Tumors. Das Protoplasma der Riesenzelle zeigt in seinem etwas schmal geratenen äussern Saum dieselben Vakuolen, wie dasjenige der oben erwähnten Riesenzellen.

Im ganzen Tumor finden sich, im Gegensatz zu den drei ersten Geschwülsten sehr reichliche Gefässe: Kapillaren und kleinere Arterien. In den zellarmen Partien, wo reichliche Interzellularsubstanz breit vorherrscht, sind sie allerdings selten, dafür aber in den zellreichen Partien und besonders auch in den hellen Zellnestern um so zahlreicher. Sie bestehen aus einem grosskernigen Endothel und einer gut entwickelten adventitiellen Scheide. Die etwas grösseren Gefässe besitzen alle drei Wandschichten in guter Ausbildung. Blutkörperchen sind nirgends in den Gefässen zu sehen.

Die hellen Zellen sind in der Nähe von Kapillaren genau gleich gebaut wie in grösserer Entfernung von Gefässen.

An einigen Stellen in der Nähe grösserer Nester von hellen Zellen findet man homogene rote Massen, die schlitzförmige und spindelige Spalten besitzen, in denen Cholesterintafeln stecken und um die herum typische Fremdkörperriesenzellen liegen. Dieselben unterscheiden sich von den übrigen Tumorriesenzellen durch ihr homogenes Protoplasma und durch die peripherische, den Fremdkörpern abgewandte Lagerung der Kerne. Solche Cholesterintafelnester liegen relativ häufig dicht unter der Kapsel oder neben breiteren Septen.

Manchmal zeigen sich inmitten der Herde von grossen hellen Zellen und Riesenzellen zahlreiche Quer- und Längsschnitte von Gefässen, deren Wandungen, besonders Intima und Adventitia recht beträchtlich verdickt sind, sodass oft ein Lumen ganz fehlt. Hie und da ist die Adventitia hyalin verdickt oder das ganze Gefäss ist zu einem runden, homogen-rosa gefärbten Gebilde umgewandelt, in dem nur noch sehr spärliche Kerne liegen. Die Gefässe messen durchschnittlich 50—70 μ und sind um das $^1/_2$- bis 3-fache ihres Durchmessers von einander entfernt. Die Bindegewebsfibrillen der Umgebung sind jeweils konzentrisch um die Gefässe angeordnet, sodass Bilder entstehen, die stellenweise auf den ersten Blick an Durapsammome erinnern. (S. Abb. IV.)

Im Sudanpräparat von Material, das schon einige Wochen im Formol lag, sieht man ausser den feinsten Fettröpfchen in den hellen

Zellen und Riesenzellen zahlreiche glänzende, gelbrot gefärbte Kristalle von länglichnadelförmiger Gestalt, die häufig in Bündeln beisammenliegen und ganze radiär ausstrahlende Büschel und Drusen bilden.

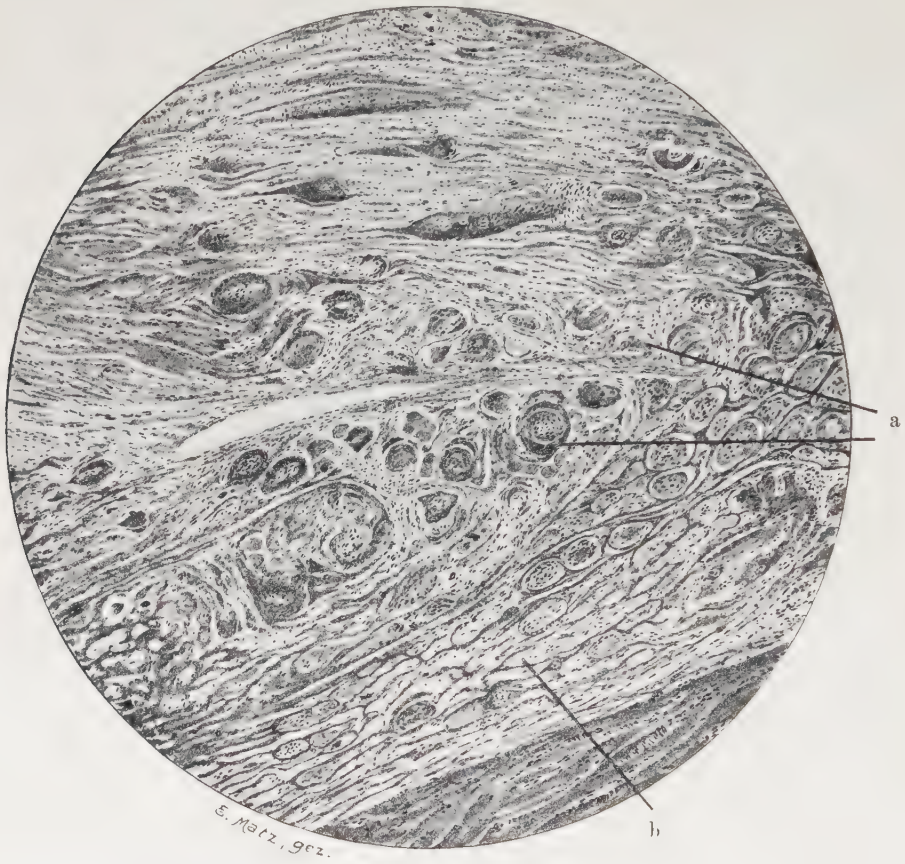

Abb. IV: Fall 4. v. Giesonpräparat. Reichert: Ok. 2, Obj. 3.

Man sieht hier die psammomähnlichen Partien mit z. T. hyaliner Umwandlung der Gefässwände. Nach aussen folgen Züge heller Xanthomzellen.

a = Psammomähnliche Partien, b = Xanthomzellen.

Im polarisierten Licht sind Fettröpfchen sowohl wie Kristalle doppellichtbrechend. Im Nilblausulfatpräparat färben sich die Fettröpfchen nicht, während das ausserhalb der Kapsel gelegene Fettgewebe schön weinrote Farbe angenommen hat.

Elastische Fasern sind nur in der Kapsel und in den breiteren Bindegewebsbündeln; sie fehlen zwischen den hellen Zellen, die in grösseren Nestern beisammenliegen. Verklumpungen und Zerstückelungen

von elastischen Fasern, wie im Pseudoxanthoma elasticum sieht man nirgends.

Nach Best gefärbte Schnitte zeigen kein Glykogen und im Antiforminpräparat sind keine Tuberkelbazillen zu entdecken.

Wenn wir résumieren, so handelt es sich klinisch sowohl, als auch pathologisch-anatomisch um eine eigenartige, wohl umschriebene Geschwulstform.

Klinisch entstehen diese Tumoren sehr langsam, meist im Verlauf von mehreren Jahren (1—5, aber auch bis 12 und 22 Jahren). Sie bleiben lange Zeit stationär, um dann gewöhnlich plötzlich rascher zuzunehmen, wodurch die Patienten sich oft veranlasst sehen, den Arzt aufzusuchen. Aus eben demselben Grunde erreichen diese Tumoren auch nur sehr selten einen grösseren Umfang. Die voluminösesten waren nuss- bis eigross. Schmerzen bestehen selten; Funktionsstörungen nur gelegentlich und zwar dann nur rein mechanisch durch die Grösse des Tumors bedingt. Die beiden Geschlechter sind beinahe gleich vertreten (24 Fälle wurden bei Männern, 19 bei Frauen beobachtet, während 5 Fälle ohne Angaben sind). Die Mehrzahl der Tumoren wird bei jugendlichen Individuen gesehen im 2., 3. und 4. Dezennium. Ihr Sitz ist allermeist an der Hand und an den Fingern, seltener am Fuss und zwar gehen sie aus, entweder von den Sehnenscheiden oder auch von der Palmaraponeurose. Ätiologisch werden Traumen, meist jedoch unbekannte Ursache angegeben. Die arbeitende Klasse ist nur etwa in der Hälfte der Fälle vertreten. Man dachte auch lange Zeit daran, dass chronische Reizungen im Beruf ätiologisch in Betracht zu ziehen seien und stützte diese Ansicht mit dem Befund eines Tumors an der linken Hand bei einem Linkshänder. Heute, wo das Material grösser ist, sehen wir, dass die beiden Hände nahezu gleichmässig befallen werden (21 mal die rechte, 16 mal die linke; 7 Fälle ohne genauere Angaben). Auffallend bleibt allerdings, dass die Beugeseite der Finger und die Vola manus das grösste Kontingent stellen (32 Fälle an der Palmarseite, 8 Fälle dorsal; die übrigen ohne Angaben). Tuberkulose und Lues, sowie andere konstitutionelle Krankheiten und Vererbungen werden meist ausdrücklich ausgeschlossen.

Bei der Untersuchung erweisen sich die Tumoren als lokal benigne (gegen die Haut fast immer gut verschieblich, bei der Operation leicht ausschälbar); sie metastasieren nie, und rezidivieren bei gründlicher Entfernung nur selten.

Pathologisch-anatomisch hielt man diese Geschwülste anfangs für Fibrome, Fibrosarkome, gutartige Sarkome mit zufälligem Riesenzellen-

befund, wie gewisse Epuliden. Später wollten speziell die französischen Autoren, die lange Zeit als die einzigen solche Tumoren überhaupt betrachteten und beschrieben, gestützt auf den Befund von zahlreichen Riesenzellen vom Myeloplaxentypus unsere Tumoren mit den Myelomen der Knochen unter einen Hut bringen, eine Ansicht, für die besonders der Fall Venot beweisend schien. Heurtaux war der erste, der diese Gruppe von Tumoren an Hand von einigen Fällen genauer abgrenzte. Er nannte sie, statt wie bisher «Tumeurs myéloides» der Sehnenscheiden, «Myelome» der Sehnenscheiden, und die Riesenzellen «Myeloplaxen» und gab als Charakteristika an: Gutartigkeit, Vorkommen von Riesenzellen und Pigment, sowie fettig degenerierte Partien. Bonhomme widerlegt die Identität dieser Tumoren mit den Myelomen: die Riesenzellen seien viel grösser als die echten Myeloplaxen, sie besässen keine angioblastische Funktion, wie das von Bonjour angenommen werde und seien endlich nicht identisch mit Langhansschen Riesenzellen. Er hält diese Tumoren für entzündlichen Ursprungs, wie alle Gewebe, in denen Riesenzellen vorkämen (Laulanié). Dor[1]) macht als erster darauf aufmerksam, dass die hellen Zellen ähnlich seien den Xanthomzellen, und hält dafür, dass eine unbekannte Mutterzelle durch Wucherung einerseits zur Riesenzelle, durch Degeneration anderseits zur Xanthomzelle werden könne. Er spricht von «Xanthomyelom». Bellamy hält die Riesenzellen für gewucherte Endothelien und schlägt die Bezeichnung «Myeloendotheliom» vor. In neuerer Zeit werden unsere Tumoren besonders von deutschen Autoren einfach zum grossen Haufen der Sarkome gerechnet. «Riesenzellen könnten gelegentlich in jedem Sarkom auftreten», und das Pigment entstehe durch Blutungen infolge häufiger Traumen, die sich durch die exponierte Lage der Tumoren erklärten.

Hauptsächlich vier Momente sind es also, welche die Gruppe unserer Tumoren von anderen ähnlich gebauten abgrenzen und welche bei unseren vier Fällen in wechselndem Grade ausgesprochen sind: 1. der Gehalt an ziemlich reichlich Hämosiderin, 2. die Anwesenheit von ziemlich reichlich vielkernigen Riesenzellen, 3. das Vorkommen von Xanthomzellen mit doppeltlichtbrechenden Substanzen und endlich 4. der lappige Bau, der die Tumoren in makroskopischer Beziehung den Chondromen ähnlich macht. Mikroskopisch konnte ich allerdings nirgends Knorpelzellen nachweisen.

Im übrigen gleicht das Tumorgewebe ganz demjenigen von Spindel- oder Rundzellensarkomen, ist jedoch überall durch eine oft recht derbe

[1]) Congrès franç. de Chir. Revue de Chir. Bd. 18, 1898, p. 1089.

Bindegewebskapsel scharf gegen die Umgebung abgesetzt und erhält durch die meist recht deutlichen Septen einen typisch lappigen Bau. Die riesenzellenhaltigen Partien ähneln stark den gutartigen Riesenzellensarkomen, wie sie von gewissen Epuliden her bekannt sind: in den mir zur Verfügung stehenden Präparaten von Epuliden konnte ich jedoch nirgends xanthomzellenähnliche Gebilde auffinden; auch sind die Epuliden gewöhnlich nicht lappig gebaut.

Mein zweiter Fall gleicht stellenweise mit seinen Zellknötchen in mancher Beziehung eher einem Granulationsgewebe und z. T. auch direkt dem Sarkoid von Darier. In den meisten Partien sind aber die Bildungen dermassen typisch gebaut, dass an ihrem Tumorcharakter nicht gezweifelt werden kann. Dementsprechend gelang mir auch nirgends der Nachweis von Tuberkelbazillen im Antiforminpräparat. Für Tumor sprechen auch Bilder, wie sie in Fall 4 vorkommen, die sich ganz und gar mit denen von Durapsammomen decken.

Wenn man, wie dies offenbar die älteren französischen Autoren getan haben, das Hauptgewicht bei unseren Tumoren auf die Riesenzellen legt, so scheint die Bezeichnung von Riesenzellensarkomen gerechtfertigt. Dass man aber geradezu die Riesenzellen als Myeloplaxen anspricht und von Tumeurs myéloides oder Myelomen spricht, möchte ich von der Hand weisen; denn erstens sind unsere Riesenzellen viel grösser und kernreicher, als Myeloplaxen je sein können und zudem verstehen wir heute unter Myelomen ganz andere Tumoren, mit denen die unsrigen gar nichts gemein haben.

In der deutschen Literatur wurden diese Geschwülste meist nicht als besondere Gruppe hervorgehoben; nur Wagner und Kammer, die beide sicher solche Tumoren untersucht hatten, sprechen von «isoliertem Xanthelasma tuberosum des Fingers», resp. von «Riesenzellenxanthosarkom». Aus der Sammlung von Herrn Prof. Hedinger hatte ich Gelegenheit, ein Präparat zu sehen, das von demselben Tumor stammt, wie das Kurspräparat von Bern, das Kammer in zweiter Linie beschreibt. Allem Anschein nach handelt es sich dabei wirklich um einen Fall, der zu unseren Tumoren gehört. Er ist lappig gebaut und besitzt Kapsel und Septen aus kernarmem Bindegewebe (an einer Stelle ein Stück Sehnengewebe). Die Zellen des Tumors sind polyedrisch bis spindlig, die Zwischensubstanz relativ reichlich. Überall zerstreut grosse Riesenzellen vom Typus der bei meinen Fällen beschriebenen.

Pigmenthäufchen, sowie Xanthomzellen mit gleichmässig feingranuliertem Protoplasma und einem bis mehreren Kernen, die in kleinen Häufchen beisammenliegen, finden sich ebenfalls. An einer

Stelle sah ich auch nekrotische Partien mit zahlreichen Lücken von Cholesterintafeln, wie ich sie in meinem 4. Fall beschrieben habe.

Zieht man die hellen Zellen mit ihren doppeltbrechenden Fettsubstanzen mehr in den Vordergrund, so ist man entschieden berechtigt, unsere Tumoren zur Gruppe der Xanthome zu zählen. Die älteren französischen Autoren hatten wohl das Fett bemerkt, es jedoch regelmässig als Produkt einer Zelldegeneration aufgefasst, die ihrerseits wieder durch die oft stark sklerotischen Gefässe und so durch mangelhafte Ernährung bedingt sei. Nur Dor erwähnt 1898 die Ähnlichkeit unserer Tumoren mit den Xanthomen.

Es ist ja bekannt, dass bei Fällen von generalisiertem Xanthome en tumeurs neben den typischen Herden an den Augenlidern auch solche an den Extremitäten (Knie, Vorderarm) und speziell solche an Sehnen (Tricepssehne am Ellbogen und besonders Achillessehne) vorkommen. Auch sind Fälle beschrieben worden, wo gleichzeitig Sehnenscheidentumoren an den Händen beobachtet wurden. Bei Török[1]) finden sich viele solcher Fälle unter gleichzeitiger Literaturangabe tabellarisch zusammengestellt. Fall VIII von Touton[2]) erinnert in bezug auf die eigentümlichen, von ihm als «xanthelasmatische Riesenzellen» bezeichneten Formen an unsere Beobachtungen.

Durch die Freundlichkeit von Herrn Prof. Jadassohn in Bern war es mir möglich, Präparate von einem Fall zu sehen, bei dem neben typischen Augenlidxanthomen multiple Tumorbildungen am Vorderarm aufgetreten waren.

Es handelt sich in den mir zur Verfügung stehenden mikroskopischen Schnitten um kleine 2—3 mm Durchmesser haltende Tumoren, die in der Subkutis liegen und durch eine wenig ausgesprochene Kapsel von kernarmem Bindegewebe relativ gut abgegrenzt werden. Der Tumor selbst besteht aus in Zügen angeordneten spindligen Zellen mit ziemlich viel fibrillärer Grundsubstanz. Dazwischen liegen z. T. nesterweise beisammenliegend kleine, meist runde, z. T. auch gezackte Riesenzellen mit homogenem Protoplasma, in dem gewöhnlich 4—6 ziemlich grosse, runde, helle, bläschenförmige Kerne liegen. Ganz vereinzelte Lymphocyten. In den von uns untersuchten Präparaten sind Pigment und Xanthomzellen nirgends zu entdecken.

Bei unseren vier Fällen ist eine allgemeine Xanthomatose offenbar ausgeschlossen; es wird in den meist recht genauen klinischen Angaben nie etwas davon erwähnt. Wir haben die vier Fälle im Laufe von 4 Jahren sammeln können; das ist bei der Seltenheit dieser Tumoren (bis jetzt sind ca. 50 Fälle bekannt) relativ viel, während Xanthome in unseren Gegenden nur ausserordentlich selten zur Beobachtung kommen.

[1]) Annales de Derm. et de Syph. III. Série, 1893, t. IV., p. 1109 ff.
[2]) l. c.

Anfangs waren auch wir geneigt, die Xanthomzellen als wesentlichsten Bestandteil unserer Tumoren zu betrachten und sie daher, wie dies Wagner getan hat, zu den Xanthomen zu rechnen.

Von dieser Ansicht sind wir jedoch wieder abgekommen, als kurz vor Beendigung dieser Arbeit uns ein Tumor zugesandt wurde, dessen klinische und pathologisch-anatomische Beschreibung ich hier folgen lasse, und der geeignet scheint, die sonst so scharfen Grenzen unserer Tumoren etwas zu verwischen, indem sich darin viele der Bausteine zu unseren Tumoren wiederfinden, obschon es sich hier um eine sicher maligne Neubildung, um ein typisches Riesenzellensarkom handelt.

V.[1]) [M. B. 1912/1036]. Frau Tsch., 36-jährig, bemerkte mit Beginn ihrer VI. Gravidität am Neujahr 1912 eine harte Geschwulst am rechten Unterschenkel, die auf der Unterlage verschieblich war. Seither rasches Wachstum; vor acht Tagen begann die Haut über der Neubildung zu exulzerieren.

Status am 23. VII. 12: Allgemeinstatus o. B. Lokal: am rechten Unterschenkel geschlängelte Varicen mit zahlreichen Venektasien. 11 cm oberhalb des Malleolus int. findet sich ein 3,6 cm im Querschnitt messender 1,8 cm hoher Tumor. Er sitzt genau über der Tibia und ist gegen das Periost gut verschieblich. Seine Konsistenz ist fettreich, elastisch. Die Höhe der Haut ist ca. 1 Fr.-Stückgross ulzeriert. Die Haut ringsum hochrot entzündet. Antitrypsinreaktion stark positiv.

Operation: Heilung mit Hilfe von Entspannungsschnitten per primam intentionem. Nach 18 Tagen in der Mitte ein linsengrosses rostbraunes Wärzchen (Rezidiv?).

Makroskopisch: Ein mit der Haut z. T. verwachsener runder ca. 3 cm Durchmesser haltender Tumor von sonst ziemlich scharfer Begrenzung. Auf Schnitt ist das Gewebe grauweisslich, stellenweise bräunlich, wenig transparent. Radienartig angeordnete Stränge von gelber Farbe und geringer Transparenz durchziehen die Schnittfläche, von der sich wenig trüber Saft abstreifen lässt.

Der Tumor wurde z. T. frisch mit dem Gefriermikrotom geschnitten, z. T. in Formol fixiert, mit steigendem Alkohol nachgehärtet und in Celloidin eingebettet. Färbungen: Hämalaun-Eosin, van Gieson, Weigerts Elastin, Sudan III, Nilblausulfat. Sodann wurden frische Schnitte im polarisierten Licht untersucht.

Mikroskopisch ist der Tumor gegen die Umgebung, die Haut und das subkutane Fettgewebe ziemlich gut abgesetzt und von einer nur hier und da deutlichen bindegewebigen Kapsel begrenzt. Die hart über den Tumor hinziehende Haut ist meist unversehrt; in einer Ausdehnung von ca. $^1/_2 : 1$ cm wird sie jedoch vom Tumor durchwachsen. Die Epidermis ist daselbst zerstört und das Bindegewebe der Kutis bis auf vereinzelte dünne Fibrillenbündel aufgelöst. Die obersten Schichten des Tumors, sowie die angrenzenden Partien der noch erhaltenen Haut sind stark mit Lympho- und Leukocyten infiltriert. Die Oberfläche der exulzerierten Partie besteht aus einem Maschenwerk von fädigem Fibrin, in dem Leukocyten und zahlreiche pyknotische Kerntrümmer eingeschlossen sind. In der Nähe dieser ulzerierten Stelle finden sich im Gewebe

[1]) Die Geschwulst stammt aus der chirurg. Klinik des hiesigen Bürgerspitals. Für die Überlassung der Krankengeschichte bin ich Herrn Prof. de Quervain zu Dank verpflichtet.

des Tumors zahlreiche kleinere und grössere unscharf begrenzte Blutungen und Häufchen von braunem Blutpigment eingelagert.

Der Tumor selbst erhält durch einige wenige schmale und nur selten zusammenhängende Bindegewebszüge eine Andeutung von lappigem Bau.

Das Gewebe zeigt in allen Teilen dasselbe Aussehen und ist sehr zellreich. Zwischen den einzelnen Zellen finden sich schmälere und breitere, meist jedoch äusserst feine Bündel von Bindegewebsfibrillen. Gelegentlich nesterweise liegen die Zellen aber auch unmittelbar aneinander oder sind durch homogene Grundsubstanz von einander getrennt.

Gestalt und Grösse der Zellen variieren ausserordentlich stark: stellenweise herrschen runde, an anderen Orten spindlige Formen vor, jedoch lassen sich nirgends eigentliche Stränge, wie in Spindelzellsarkomen nachweisen.

Die meisten Zellen sind polyedrisch, mit hellem, homogenem Protoplasma und mehr oder weniger deutlichem Kontur. Die Grösse ist eine mittlere.

Die Kerne zeigen im grossen und ganzen die Gestalt der Zellen. Sie sind länglich, rundlich, nierenförmig, polyedrisch, unregelmässig etc. Sie besitzen eine deutliche Kernmembran, ein meist zartes, helles Chromatingerüst und öfters einen kleinen runden Nukleolus. Kernteilungsfiguren sind im allgemeinen selten, lassen sich jedoch mit Sicherheit nachweisen.

Zwischen diesen gewöhnlichen Tumorzellen finden sich zahlreiche bis 120—200 μ Durchmesser haltende vielkernige Riesenzellen von unregelmässiger Gestalt, eingestreut. Sie liegen in Abständen, die dem 1—3—5 fachen ihrer Durchmesser gleichkommen, von einander entfernt, ziemlich gleichmässig durch das ganze Tumorgewebe verteilt. Ihr Protoplasma ist dunkler, als das der gewöhnlichen Tumorzellen, bräunlichrotviolett gefärbt, homogen. Hier und da enthält es auch kleinste Vakuolen.

Die zahlreichen Kerne sind fast durchwegs kleiner und dunkler, als die der gewöhnlichen Tumorzellen, meist etwas länglich und mit ihrem Längendurchmesser kreuz und quer liegend. Sie finden sich meist im Zentrum der Zellen in Haufen angeordnet, sodass am Rand ein ziemlich breiter, kernloser Protoplasmasaum freibleibt.

Der äussere Rand der Riesenzellen ist oft undeutlich, gezackt und aus- und eingebuchtet. In diesen Zacken und Buchten liegen mehr oder weniger scharfbegrenzte, gewöhnlich runde Zellen, deren Protoplasma heller ist, als das der Riesenzellen. Die Kerne dieser eingeschlossenen Zellen zeigen alle möglichen Übergänge von solchen gewöhnlicher Tumorzellen zu denen der Riesenzellen. In den Riesenzellen nirgends Kernteilungsfiguren. In ihrer Umgebung gewöhnlich ein sehr feines Netz von im van Giesonpräparat orangerot gefärbten Fibrillen.

Neben diesen Riesenzellen finden sich, besonders in einem der schlecht abgegrenzten Lappen noch andere Formen. Sie sind viel seltener als die eben erwähnten und ihre Grösse ist ungefähr dieselbe. Ihr Protoplasma ist sehr hell, von zahllosen kleinsten Vakuolen durchsetzt und gegen die Nachbarschaft meist recht unscharf abgesetzt. Auch hier finden sich Einschlüsse von Zellen, deren Protoplasma jedoch nicht vakuolisiert ist und die im übrigen dasselbe Verhalten, wie bei den ersterwähnten Riesenzellen zeigen.

Die Kerne dieser zweiten Art von Riesenzellen sind meist grösser und heller als die der anderen und liegen auf einem regelmässigen Kreis angeordnet, in dessen Zentrum das Protoplasma keine Vakuolen aufweist und gewöhnlich auch etwas dunkler homogen gefärbt ist, als das der peripheren Zone.

Ausserdem enthält der Tumor kleinere und grössere, unscharf abgesetzte Nester von grossen hellen Zellen, zwischen denen meist zarte Bindegewebsfibrillen

liegen. Ihr Protoplasma ist sehr hell, und ist durchsetzt von zahllosen kleinsten Vakuolen.

Der Kern dieser Zellen zeigt dieselben Verhältnisse, wie der von gewöhnlichen Tumorzellen, kann aber auch viel kleiner sein und ist dann meist auch etwas dunkler.

Zwischen diesen hellen Zellen und den gewöhnlichen benachbarten Tumorzellen gibt es alle Übergänge. Oft liegen Riesenzellen vom I. und auch vom II. Typus in und neben diesen Nestern. An einigen Stellen hat man den Eindruck, als ob der periphere vakuolisierte Protoplasmasaum der Riesenzellen vom II. Typus durch radiäre Septen in einzelne Zellen abgegrenzt würde, die je einen Kern aufweisen und im übrigen ganz und gar den hellen Zellen in den Nestern entsprechen.

Die schmäleren und breiteren Bindegewebssepten, die den Tumor unregelmässig durchziehen, enthalten oft wohlausgebildete Gefässe mit allen Wandschichten. Mitten durch die Substanz des Tumors ziehen zahlreiche spaltförmige, nur aus einem Endothel bestehende Gefässe, die oft mit zahlreichen roten und weissen Blutkörperchen gefüllt sind.

Die gefässführenden Septen und die Nachbarschaft der den Tumor durchziehenden Gefässe sind ziemlich stark infiltriert mit Lymphocyten und vereinzelten Leukocyten. Besonders in der Nähe der oberflächlichen Ulzeration herrschen die polynukleären Formen vor.

Behandelt man frische Gefrierschnitte mit Sudan III, so erweisen sich die Vakuolen der in Nestern beisammenliegenden hellen Zellen, sowie die der Riesenzellen vom II. Typus als mit rotgelb gefärbten Fettröpfchen erfüllt. Auch einige Bindegewebszellen der Septen enthalten Fett. Im Nilblausulfatpräparat keine Rotfärbung. Dagegen sind zahlreiche Tropfen im polarisierten Licht doppeltbrechend. Im Osmiumsäurepräparat färben sich die Fettröpfchen dunkelbraunschwarz.

Die fetthaltigen Zellnester liegen in radienartig angeordneten Strängen und entsprechen den schon makroskopisch erkennbaren gelben Streifen.

Dieser fünfte Tumor hat also die einzelnen Details: Riesenzellen, Xanthomzellen, Pigmenthäufchen mit unseren vier ersten Fällen gemein, während er sich durch sein rasches infiltrierendes Wachstum in die Haut als sicher maligne erweist und dadurch, sowie durch den mangelhaften lappigen Bau und seinen Sitz in der Subkutis des Unterschenkels sich von unseren vier ersten Fällen deutlich unterscheidet.

Daraufhin habe ich mikroskopische Sammlungspräparate von zahlreichen Riesenzellensarkomen durchgesehen, ohne jedoch Xanthomzellen zu finden. Es dürfte sich lohnen, in dieser Hinsicht weitere Riesenzellensarkome zu untersuchen. Der fünfte Tumor hat manche Ähnlichkeit mit einer Beobachtung von Kawamura[1]). (Riesenzellensarkom der Kniegegend.)

Ätiologisch lässt sich nicht viel sagen; chronische Granulationsgeschwülste scheinen nicht in Betracht zu kommen: sie werden meist in der Anamnese ausdrücklich negiert und wenn sie zur Entstehung

[1]) Kawamura. Die Cholesterinesterverfettung. Fischer. Jena 1911.

von solchen Neubildungen schon genügten, so müssten diese doch bei den häufigen Verletzungen dieser Gegenden viel häufiger sein. Im selben Sinn darf der negative Bazillenbefund gedeutet werden. Einige Male wird Trauma angegeben; es mag ja gelegentlich eine Verletzung zufällig stattgefunden haben, vielleicht wurde auch erst durch das Trauma die Aufmerksamkeit auf die bereits bestehende Geschwulst gelenkt. Mir scheint am ehesten glaubwürdig, dass eben, wie in sehr vielen Beobachtungen betont wird, keinerlei Ursache bekannt ist.

Ob eventuell Tumoren vorliegen im Sinn der Choristome, ausgehend von Versprengungen des Sehnen- oder Knorpelgewebes, kann ich nicht entscheiden. Gerade sehr wahrscheinlich wird eine solche Annahme durch die bis jetzt bekannten Fälle nicht gemacht.

Die Bedeutung der Xanthomzellen ist eine bis jetzt noch nicht gelöste Frage, und ob man bei unseren Fällen an ein isoliertes Xanthom bei sonst nicht in Erscheinung tretender allgemeiner Xanthomatose denken kann, ist sehr zweifelhaft.

Aber gerade die Xanthomzellen im fünften Falle bewegen mich, auf die Xanthomzellen der ersten vier Tumoren keinen allzugrossen Wert zu legen und sie nicht als spezifisch aufzufassen.

Immerhin ist die Verfettung in den Xanthomzellen vielleicht doch von grösserer Bedeutung, als wir jetzt sagen können. Es lässt sich ganz gut denken, dass bei Fällen von Störungen im Cholesterinesterstoffwechsel primär solche Cholesterinverbindungen abgelagert werden und ihrerseits ätiologisch für das Zustandekommen der Tumoren in Betracht fallen.

Vielleicht sind auch lokale Zirkulationsstörungen für die Genese dieser Xanthomzellen in Betracht zu ziehen. Dafür könnten die engen topographischen Beziehungen zwischen Hämosiderin und Xanthomzellen herangezogen werden.

Es scheint mir nicht ausgeschlossen, dass auf experimentellem Wege mehr Licht in die dunkle Ätiologie unserer Tumoren gebracht werden kann.

Wenn ich meinen Tumoren, die unseren jetzigen Kenntnissen nach doch eine wohlbegrenzte Gruppe für sich bilden, einen pathologisch-anatomischen Namen geben darf, so möchte ich vorschlagen, sie als hämosiderinführendes Sarcoma gigantocellulare xanthomatodes der Sehnenscheiden und Aponeurosen zu bezeichnen.

DRUCK von CARL RITTER, G. m. b. H.
WIESBADEN.